

PREVALÊNCIA E ETIOLOGIA DE DEFEITOS DE DESENVOLVIMENTO DE ESMALTE EM DENTES DECÍDUOS E PERMANENTES

PREVALENCE AND ETIOLOGY OF DEVELOPMENTAL DEFECTS OF ENAMEL IN DECIDUOUS AND PERMANENT TEETH

Angélica Alves Costa **MACHADO**¹, Bruna Rosado **COSTA**¹, Luciane Regina Gava **GOMES**², Camila Maria Bullio **FRAGELLI**^{3*}

1. Aluna do curso de graduação de Odontologia da Faculdade do Oeste Paulista- UNOESTE; 2. Mestre em Odontologia Social e Preventiva pela Universidade Federal do Rio Grande do Norte, professora do curso de graduação de Odontologia da Faculdade do Oeste Paulista- UNOESTE; 3. Mestre em Odontopediatria pela FOAr- UNESP, professora do curso de graduação de Odontologia da Faculdade do Oeste Paulista- UNOESTE.

* Universidade do Oeste Paulista – UNOESTE. Departamento de Odontologia. Rua José Bongiovani, 700, Cidade Universitária, Presidente Prudente, São Paulo, Brasil. CEP 19050-920. camilafragelli@gmail.com

Recebido em 19/05/2013. Aceito para publicação em 15/06/2013

RESUMO

O esmalte é um tecido mineralizado que pode sofrer alterações durante a sua formação e, devido a sua natureza não remodeladora, são permanentes. Os defeitos que ocorrerem em sua formação são descritos como hipoplasias de esmalte ou opacidades. O presente estudo observacional analisou a prevalência desses defeitos em crianças com dentição decídua e permanente e seus possíveis fatores etiológicos. Foram incluídos 62 escolares, do município de Presidente Prudente - SP. Como instrumento de coleta de dados foi realizado exame bucal nas crianças. Para a investigação dos defeitos de esmalte foi utilizado o índice modificado para defeitos de desenvolvimento do esmalte (DDE). Os pais das crianças com defeitos responderam um questionário, acerca dos fatores etiológicos do DDE. Foi encontrado o DDE nos dentes decíduos de 5 (16%) crianças, sendo a opacidade demarcada em 60% e hipoplasia em 40%, e como fator etiológico mais frequente foi o uso de antibióticos e episódios de febre alta. Nos dentes permanentes foi encontrado DDE em 8 (25%) crianças, sendo a opacidade difusa em 59,2%, a opacidade demarcada em 37% e hipoplasia em 3,8%, e como o nascimento prematuro, presença de doenças exantemáticas e o uso frequente de antibióticos foram os fatores etiológicos associados.

PALAVRAS-CHAVE: Hipoplasia do esmalte dentário; etiologia; odontopediatria; anormalidades dentárias.

ABSTRACT

The enamel is a mineralized tissue that can suffer changes during its formation and, because its non-remodelling nature, this changes are permanent. The defects that occur during its formation are described as enamel hypoplasia or enamel opacity. The present transversal observational issue analysed the prevalence of this defects in children that have deciduous and

permanent teeth and the possible etiologic factors. 62 students from Presidente Prudente-SP were included in this research. For data collection oral examination in children was realized and used the Developmental Defects of Enamel Index (DDE), according the methodology proposed by WHO, for investigate the enamel defects. The children's parents with enamel defects were requested to fill in a questionnaire with questions about the etiologic factors of DDE. Were observed DDE in deciduous teeth of 5 (16%) children, the demarcated enamel opacity in 60% and hypoplasia in 40% and the most frequent etiologic factor was antibiotic use and high fever cases. In permanent teeth was found DDE in 8 (25%) children; 59,2% of them have had diffuse enamel opacities, 37% of them, demarcated enamel opacity and 3,8%, hypoplasia. Preterm birth, exanthems diseases and the frequent use of antibiotics were the etiologic factors related to DDE.

KEYWORDS: Enamel hypoplasia, etiology, Pediatric dentistry, dental Abnormality.

1. INTRODUÇÃO

O esmalte é um tecido epitelial de origem ectodérmica altamente mineralizado, com aproximadamente 96% do seu volume ocupado pelos cristais de hidroxipatita de grande tamanho e alta cristalinidade, produzido pelo órgão dentário. Sua formação começa na fase inicial do estágio da coroa do desenvolvimento do dente, produzindo um ciclo vital complexo que consiste em cinco estágios: morfogenético, de diferenciação, secretor, de maturação e protetor. A coroa do dente é formada pelas células do órgão dentário, junto com a papila dentária,

durante os estágios de sino e coroa do desenvolvimento dentário. As células do epitélio dental interno induzem as células da papila dentária adjacente a diferenciarem-se em odontoblastos produzindo dentina e, esta inicia a diferenciação posterior das células do epitélio dentário interno em ameloblasto no contorno formado pela volta de cúspide¹.

O esmalte dentário é um tecido incomum que, uma vez formado, não sofre remodelação como outros tecidos duros. Por causa da sua natureza não remodeladora, alterações durante sua formação são permanentemente registradas na superfície dentária².

A amelogênese se realiza em duas etapas. Na primeira etapa, é formada a matriz do esmalte e na segunda, a matriz é mineralizada. Fatores locais ou sistêmicos que interferem na formação normal da matriz provocam defeitos e irregularidades na superfície do esmalte e são denominados hipoplasia do esmalte. Fatores que interferem na mineralização e maturação do esmalte produzem uma condição denominada hipocalcificação do esmalte ou opacidades³.

O índice de defeitos de desenvolvimento do esmalte modificado (DDE) classifica os defeitos de esmalte em três principais categorias: opacidades demarcadas, opacidades difusas e hipoplasias².

A hipoplasia do esmalte pode ser definida como uma formação incompleta ou defeituosa da matriz orgânica do esmalte dentário, descrita pela amelogênese imperfeita^{4,5}.

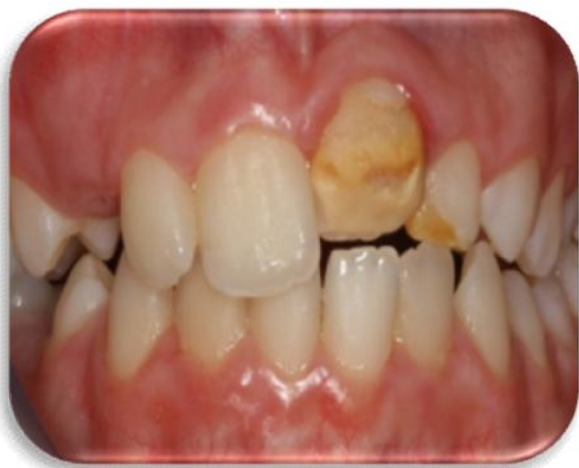

Figura 1. Hipoplasia de esmalte.

A presença da hipoplasia de esmalte pode ser considerada como um fator de risco para a cárie dentária^{6,7}, tão relevante quanto a infecção por streptococcus mutans e a presença de dieta cariogênica, pois esse tipo de defeito compromete a estrutura dental em quantidade, ou seja, forma nichos de retenção de placa dental, pode haver uma probabilidade maior da instalação e da progres-

são da cárie dentária⁶.

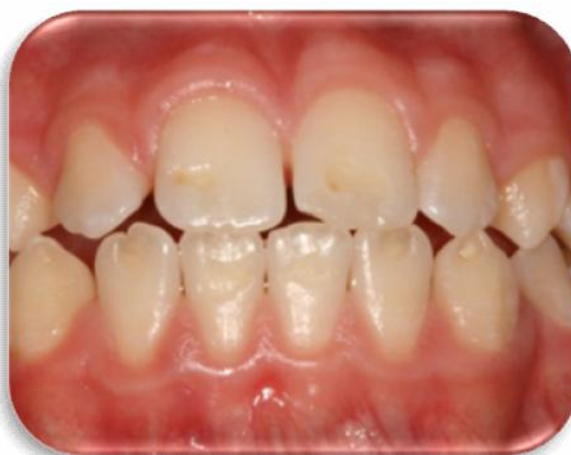

Figura 2. Hipoplasia de esmalte.

O esmalte hipocalcificado caracteriza-se com espessura normal na erupção, porém macio. É opaco, sem brilho, com coloração que varia do branco até o castanho claro, sendo tão macio que pode ser feita uma depressão com um instrumento⁸.

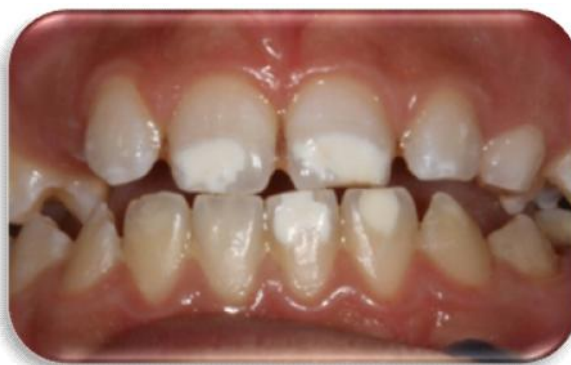

Figura 3. Hipocalcificação do esmalte

A hipocalcificação do esmalte também chamada de opacidades demarcadas pode ocorrer quando existe um traumatismo na dentição decídua que gera interferência na mineralização do esmalte do dente permanente, sendo que a formação de matriz parece não ser afetada. O exame radiográfico antes da erupção não é capaz de revelar a ocorrência desse dano e o diagnóstico só pode ser confirmado após a erupção total da coroa⁹.

A principal diferença entre as opacidades difusas e as demarcadas é que as difusas não apresentam uma margem que claramente as definem do esmalte adjacente normal. As lesões de fluorose é considerada uma opacidades difusas¹⁰.

Com base na literatura^{2,11,12}, as prevalências para hipoplasia, opacidade demarcada e opacidade difusa, com

relação às dentições decídua e permanente, apresente alta variabilidade, além disso, alguns autores² não observaram diferenças estatísticas significantes entre prevalência de opacidade demarcada e hipoplasia. O defeito de esmalte mais prevalente na dentição decídua foi a opacidade demarcada (20,9%), enquanto que na dentição permanente a opacidade difusa (26,2%)².

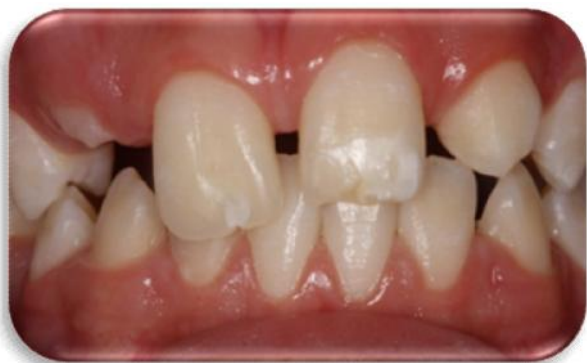

Figura 4. Hipocalcificação do esmalte.

O tratamento e o prognóstico dos defeitos no esmalte são mais cosméticos que funcionais. Aqueles dentes afetados por opacidades difusas frequentemente tornam-se suscetíveis a microabrasão, que produz um aumento significativo e permanente de descoloração marrom ou amarela da superfície. Outros tipos de hipoplasias levam a uma perda da superfície de proteção contínua do esmalte e podem predispor estas regiões à cárie. As áreas mais frequentemente associadas ao aumento da prevalência de cáries demonstram total falta de espessura do esmalte em toda a sua superfície. Estética ou funcionalmente, dentes defeituosos podem ser restaurados por meio de várias técnicas, tais como, restaurações de resina composta, coroas veneers ou coroas totais¹³.

A literatura descreve diversos fatores etiológicos que podem acarretar em defeitos de desenvolvimento de esmalte em dentes decíduos e permanentes, algumas condições como: distúrbios respiratórios^{14,19}, doenças hemolíticas¹⁹, doenças neurológicas e deficiências nutricionais^{15,16}, prematuridade^{17,18,19}, baixo peso ao nascimento^{14,17,19}, infecções (rubéola, sarampo, catapora), asfixia neonatal, hipotireoidismo, doenças cardíacas e má absorção gastrointestinal²¹ e medicamentos como tetraciclina e fluoretos^{9,1}, estão frequentemente envolvidos na patogênese destes defeitos. E alguns distúrbios maternos durante a gestação: desnutrição, estados febris, diabetes e rubéola podem causar alterações celulares e metabólicas durante a deposição de matriz orgânica do esmalte²². Deste modo, o presente estudo foi realizado com o intuito de buscar um maior conhecimento sobre a prevalência dos diversos tipos de defeitos do desenvolvimento do esmalte dentário e a frequência dos possíveis fatores etiológicos associados.

2. MATERIAL E MÉTODOS

O presente estudo observacional transversal. Investigou a prevalência dos defeitos de desenvolvimento de esmalte e, posteriormente, nas crianças que apresentarem estes defeitos, complementou-se o estudo listando as possíveis causas para estas alterações dentárias. As escolas E.M.E.I. Professora Jovita Terin e E.M.E.F. Rui Carlos V. Berbet, situadas no bairro Brasil Novo, localizado na zona norte do município de Presidente Prudente – SP foram selecionadas por conveniência a serem o território da pesquisa. Participaram da pesquisa 30 crianças de 3 a 5 anos com dentição decídua, de ambos os gêneros, estudantes da escola EMEI Professora Jovita Terin, e 32 crianças de 7 a 10 anos com dentição mista, de ambos os gêneros, estudantes da escola EMEF Rui Carlos V. Berbet. Os critérios de seleção para a participação dos estudantes na pesquisa foram sua disponibilidade e interesse, estarem nas faixas etárias citadas anteriormente e terem autorização dos responsáveis através do termo de consentimento assinado (Anexo I). Foi enviado aos pais de todas as crianças nas faixas etárias descritas o termo de consentimento livre e esclarecido, na escola E.M.E.I. Professora Jovita Terin 173 crianças foram convidados e na E.M.E.F. Rui Carlos V. Berbet 354 crianças convidados a participar da pesquisa. A coleta de dados desta pesquisa, foi feita por dois avaliadores previamente calibrados, foi realizado o exame bucal nas crianças em ambiente escolar, fazendo uso de cadeiras comuns, sob luz ambiente, com o auxílio de gaze e espelho clínico odontológico esterilizado. Para a investigação dos defeitos de esmalte apresentados pelas crianças examinadas, foi utilizado o índice modificado para defeitos de desenvolvimento do esmalte (DDE), de acordo com metodologia proposta pela Organização Mundial de Saúde-OMS²³.

A calibração *in lux*, de acordo com o Manual de Calibração do SB 2010²⁴, foi realizada através de exposição teórica sobre defeitos de esmalte, códigos e critérios, treinamento e discussão de diversas fotos. A Calibração foi realizada utilizando 20 fotos e foi obtida concordância em 95% das imagens entre as pesquisadoras. A calibração *in lux* é o termo usado para designar a calibração que não é realizada pelo exame em indivíduos, mas com a utilização de imagens. Segundo a OMS²³, o índice modificado para defeitos de desenvolvimento do esmalte (DDE) coleta dados sobre as anormalidades do esmalte, e os classifica em um dos três tipos, baseando-se em sua aparência. Os códigos e os critérios são os seguintes:

0. Normal

1. Opacidade demarcada. No esmalte de espessura normal e com uma

superfície intacta, existe uma alteração na translucidez do esmalte, de grau variável. Ela é demarcada a partir do esmalte adjacente normal com limites nítidos e claros, e pode ter uma coloração branca, bege, amarela,

ou marrom.

2. Opacidade difusa. Também uma anormalidade envolvendo uma alteração na

translucidez do esmalte, de grau variável, de coloração branca. Não existe um limite nítido entre o esmalte normal adjacente e a opacidade. Pode ser linear ou em placas, ou ter uma distribuição confluenta.

3. Hipoplasia. Um defeito associado com a redução localizada da espessura do

esmalte e envolvendo a sua superfície. Pode ocorrer na forma de: (a) fôssulas – únicas ou múltiplas, rasas ou profundas, difusas ou alinhadas, dispostas horizontalmente na superfície do dente; (b) sulcos – únicos ou múltiplos, estreitos ou amplos (máximo de 2 mm); ou (c) ausência parcial ou total de esmalte sobre uma área considerável de dentina. O esmalte afetado pode ser translúcido ou opaco.

4. Outros defeitos no esmalte que não se enquadram nos descritos acima.

5. Opacidades demarcadas e difusas.

6. Opacidade demarcada e hipoplasia.

7. Opacidade difusa e hipoplasia.

8. Todas as três condições associadas.

9. Não registrado.

No exame clínico dos dentes permanentes, foram examinados os elementos 11, 12, 13, 14, 21, 22, 23, 24, 36, 46 e no exame dos dentes decíduos, todos os elementos foram avaliados em suas faces vestibulares, e codificados em fichas individuais. Caso algum dos dentes estivesse ausente, os campos determinados serão deixados em branco. As superfícies vestibulares foram examinadas visualmente desde os bordos incisais ou pontas de cúspides até a gengiva e desde a face mesial até a distal. Qualquer resíduo grosseiro de placa ou alimentos foi removido (com escova dentária ou gaze).

Foram examinadas, de acordo com a Organização Mundial de Saúde²³, as áreas específicas de atenção na diferenciação entre opacidades do esmalte e outras alterações no esmalte dentário são: (a) pontos esbranquiçados de cárie; e (b) cristas marginais e cúspides esbranquiçadas nos pré-molares e molares, e, ocasionalmente nos incisivos laterais. Na ocorrência de existir qualquer dúvida acerca da presença de uma anormalidade, a superfície dentária foi classificada como “normal” (código 0). De maneira semelhante, uma superfície dentária com uma única anormalidade menor do que 1 mm de diâmetro foi classificada como normal. Qualquer anormalidade que não fosse classificada em um dos três tipos básicos foi avaliada como “outros defeitos” (código 4). Os pais das crianças classificadas com o defeito de desenvolvimento de esmalte presente foram convidados a responder um questionário, aplicado pelas pesquisadoras deste estudo, contendo diversas possíveis causas que originaram esse defeito, correlacionando assim o tipo de defeito apresentado com suas respectivas causas.

3. RESULTADOS

Foram avaliados os dentes permanentes de 32 crianças (37,5% do sexo masculino) com idades de 7 a 10 anos (média 8,21), e os dentes decíduos de 30 crianças (50% do sexo masculino) com idades entre 4 a 6 anos (média 4,5). Foi encontrado o defeito de desenvolvimento de esmalte nos dentes decíduos de 5 (16%) crianças e nos dentes permanentes de 8 (25%) crianças (Figura 5).

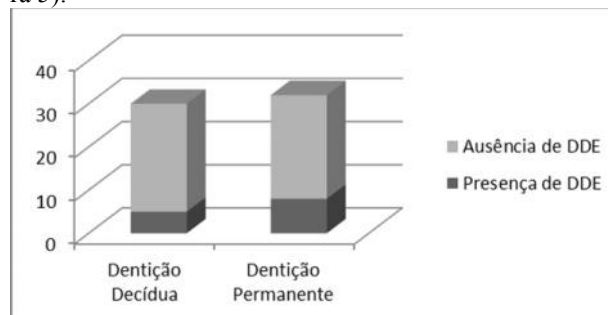


Figura 5. Percentagem de crianças com ausência e presença de DDE.

Foram avaliados 320 dentes permanentes, sendo que o defeito de esmalte foi encontrado em apenas 27 elementos de 8 crianças. A opacidade difusa foi encontrada em 59,2% (16) dos dentes afetados por defeitos de esmalte, seguida da opacidade demarcada em 37% (10) e hipoplasia em 3,8% (1) dos casos (Figura 6).

Foram avaliados 600 dentes decíduos, sendo que o defeito de esmalte foi encontrado em apenas 10 elementos pertencentes a 5 crianças. A opacidade demarcada foi encontrada em 60% (6) dos dentes afetados por defeitos de esmalte, seguida da hipoplasia em 40% (4) dos casos (Figura 6).

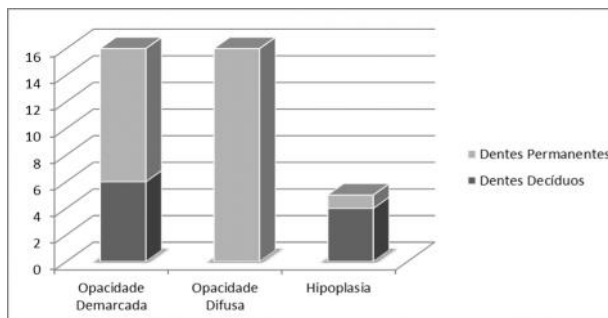


Figura 6. O número de dentes acometidos por opacidade demarcada, difusa ou hipoplasia, divididos em dentição decídua e permanente.

Na análise das respostas ao questionário de fatores etiológicos (Tabela 1) submetidos aos infantes portadores de defeitos de desenvolvimento de esmalte, foi possível observar a maior frequência (presente em mais que 50% dos casos) de uso de antibióticos e episódios de febre alta nos infantes com DDE na dentição decídua. Nas crianças com DDE na dentição permanente, os fatores etiológicos frequentemente associados foram o

nascimento prematuro, presença de doenças exantemosas e assim como para dentição decidua, o uso frequente de antibióticos.

Tabela 1. Frequência de respostas ao questionário de fatores etiológicos, respondidos pelos responsáveis dos infantes com DDE presente.

	Crianças de 4 a 6 anos com DDE		Crianças de 6 a 8 anos com DDE	
	Sim	Não	Sim	Não
Durante a gestação houve exposição a algum tipo de radiação?	0	5 (100)%	2 (25%)	6 (75%)
Durante a gestação houve episódios de febre alta?	1 (20%)	4 (80%)	1 (12,5%)	7 (87,5%)
Durante a gestação, houve a ingestão frequente de antibióticos?	0	5 (100%)	2 (25%)	6 (75%)
O nascimento da criança foi prematuro (Inferior a 37 semanas)?	1 (20%)	4 (80%)	4 (50%)	4 (50%)
A criança nasceu com baixo peso (Inferior a 2.500kg)?	1 (20%)	4 (80%)	2 (25%)	6 (75%)
Houve problemas como hipóxia (falta de oxigenação) ao nascimento?	0	5 (100)%	1 (12,5%)	7 (87,5%)
A criança já foi exposta a algum tipo de radiação?	0	5 (100)%	2 (25%)	6 (75%)
A criança apresenta episódios frequentes de febre alta?	3 (60%)	2 (40%)	3 (37,5)	5 (62,5%)
A criança apresenta/apresentou algum tipo de doença infecciosa?	0	5 (100%)	1 (12,5%)	7 (87,5%)
A criança necessita/necessitou de ingestão frequente de antibiótico?	5 (100%)	0	7 (87,5%)	1 (12,5%)
A criança apresenta/apresentou algum tipo de doença exantemosa?	2 (40%)	3 (60%)	4 (50%)	4 (50%)
A criança apresenta/apresentou asma?	1 (20%)	4 (80%)	2 (25%)	6 (75%)
A criança fez uso inadequado de fluoretos (deglutição de creme dental)?	1 (20%)	4 (80%)	2 (25%)	6 (75%)

4. DISCUSSÃO

Os defeitos de desenvolvimento de esmalte ocorrem em consequência de problemas sistêmicos, locais e hereditários, que podem atingir ambas as dentições, interferindo na formação normal da matriz do esmalte causando defeitos e irregularidades em sua superfície.

Os achados científicos encontrados neste estudo de-

vem ser avaliados com cautela devido as suas limitações metodológicas. Por se tratar de uma investigação transversal, em amostra reduzida e selecionada por conveniência, os resultados obtidos não podem ser extrapolados a toda população, mas apresentam significante relevância para a população de Presidente Prudente-SP.

Na realização desta pesquisa, foram encontradas pelas pesquisadoras algumas dificuldades, tais como localização dos responsáveis de alunos com faixa etária correspondente ao estudo, afim de que estes autorizassem sua participação na pesquisa, bem como em encontrar estes alunos em horários disponíveis nas escolas, o que acarretou em um menor tamanho amostral.

Nesse trabalho a prevalência de DDE encontrada em dentes decíduos foi de 16,0%, sendo dessas, 60% opacidades e 40% hipoplasia concordando com a pesquisa feita por Pinho e colaboradores¹⁹, que observou também, na cidade de São Luis, Maranhão a prevalência de 16,0%, de DDE na decidua, porém foram 68% hipoplasia e 32% opacidades, o que mostra que o tipo de defeito pode variar de região para região sem alterar a prevalência.

O presente estudo observou tanto na dentição decídua quanto na permanente uma maior prevalência de opacidades demarcadas do que hipoplasias, corroborando com estudo feito por Cypriano e colaboradores², que encontrou uma prevalência de 20,1% e 20,9% para opacidades demarcadas em decíduos e permanentes, respectivamente e porcentagens de 5,5% em dentes decíduos e 8,7% em dentes permanentes para hipoplasia. A prevalência de DDE tanto no presente estudo realizado em Presidente Prudente- SP quanto no de Santos e colaboradores¹², realizado em Ponta Grossa- PR demonstram que normalmente os dentes permanentes não são afetados por DDE como demonstra a Figura 5. Em ambos os estudos as porcentagens de dentes afetados foram significativamente menores comparados a dentes saudáveis, encontrando em torno de 25% de dentes permanentes afetados no presente estudo e 35,5% no estudo de Ponta Grossa-PR.

No presente estudo foi observada a presença de opacidade difusa apenas nos dentes permanentes (Figura 6), tal observação clínica se dá devido a suas características clínicas. As opacidades demarcadas e hipoplasias são mais fáceis de observar, pois apresentam limites nítidos com o esmalte integro, enquanto as opacidades difusas não apresentam este limite, tornando-as mais difíceis de detectar. Tal dificuldade torna-se maior tratando-se de dentes decíduos, devido a estes, terem uma coloração mais branca que os dentes permanentes, no qual o contraste entre esmalte saudável e o defeito é menos visível⁵. Algumas condições sistêmicas como baixo peso ao nascer e consumo regular de antibióticos, estão associados a defeitos de esmalte dentário. Com base nos fatores etiológicos encontrados no presente estudo, crianças com

nascimento prematuro geralmente possuem baixo peso ao nascimento (peso inferior a 2,500g). O baixo peso pode ter relação com um menor período gestacional e má nutrição materna, com risco de desenvolver quadros de hipocalcemia a qual está associada aos defeitos de desenvolvimento de esmalte²⁵.

Atualmente na literatura não há evidências de associação de uso de antibióticos com DDE em humanos, porém estudos experimentais em ratos e camundongos apontam possíveis associações. No estudo de Laisi e colaboradores²⁶, foi analisado o efeito da amoxicilina em cultura de dentes de camundongos. Os dentes foram dissecados quando a matriz do esmalte estava iniciando sua formação, e foram cultivados por 10 dias em uma concentração de amoxicilina de 10 microgramas/ml e 4 mg/ml. Nos dentes com baixa exposição a amoxicilina, os ameloblastos apresentaram padrões normais de desenvolvimento e os expostos a 4mg/ml apresentaram alteração no padrão de amelogênese interferindo na mineralização. E em estudo realizado por Abe e colaboradores²¹, em ratos que receberam 5 mg/kg/dia de macrolídeos durante 5 semanas, foi observado alterações patológicas no esmalte dos incisivos submetidos a cortes histológicos. Tais alterações foram observadas após 4 semanas de estudo indicando um desenvolvimento de toxicidade ao macrolídeo. No presente estudo 100% das crianças com defeitos na dentição decídua e 75% das crianças com dentição permanentes descreveram o uso contínuo de antibióticos²¹. Além dos fatores etiológicos supracitados, o quadro clínico de doenças da infância, febre alta e uso de antibióticos concomitantes, é descrito na literatura como um possível agente causal da DDE, porém devido ao acontecimento simultâneo dessas situações, não é possível afirmar a real causa²⁷.

5. CONCLUSÃO

O presente estudo aponta que as crianças estudantes das referentes escolas de Presidente Prudente-SP possuem defeitos de desenvolvimento de esmalte e os fatores etiológicos mais frequentes são: febre alta, uso contínuo de antibióticos, baixo nascimento prematuro e doenças da infância, dados estes que devem ser considerados na elaboração de um programa preventivo.

6. FINANCIAMENTO

PROBIC UNOESTE

REFERÊNCIAS

- [1]- Cate ART. Histologia Bucal. Desenvolvimento, estrutura e função. 2ª ed. Rio de Janeiro: Guanabara, 1988.
- [2]- Cypriano S, Hoffmann RHS, Souza MLR. Prevalência de defeitos de esmalte e sua relação com a cárie dentária nas dentições decídua e permanentes. Scielo Brasil. Rio de Janeiro. 2007; 23(2):435-44.
- [3]- Avery DR, McDonald RE. Alterações no desenvolvimento do dentes e maxilares. In: Odontopediatria. 7.ed. Rio de Janeiro: Guanabara Koogan, 2001.
- [4]- Ribas AO, Czlusniak GD. Anomalias do esmalte dental: etiologia, diagnóstico e tratamento. Publ. UEPG Ci. Biol. Saúde. Ponta Grossa. 2004; 10(1):23-36.
- [5]- Shafer WG, Hine MK, Levy BM. Distúrbios do desenvolvimento das estruturas bucais e parabucais. In: Tratado de Patologia Bucal. 4.ed. Rio de Janeiro: Guanabara Koonan, 1987.
- [6]- Lunardelli SE, Peres MA. Prevalence and distribution of developmental enamel defects in the primary dentition of pre-school children. Braz Oral Res. Santa Catarina. 2005; 19(2):144-9.
- [7]- Milgrom P et al. Dental caries and its relationship to bacterial infection hypoplasia, diet and oral hygiene in 6 to 36 month-old children. Community Dent Oral Epidemiol. Washington. 2000; 28:295-306.
- [8]- Waes H van, Stockli PW. Patologia Dentária em crianças. In: Waes H van, Stockli PW. Odontopediatria. São Paulo: Artmed, 2002.
- [9]- Feldens CA, Kramer PF. Traumatismo na dentição decídua: Prevenção, Diagnóstico e tratamento. 1.ed. São Paulo: Santos, 2005.
- [10]- Suckling GW, Nelson DGA, Patel MJ. Macroscopic and scanning electron microscopic appearance and hardness values of developmental defects in human permanent tooth enamel. Adv Dent Res. New Zealand. 1989; 3:219-33.
- [11]- Pinho JRO et al. Prevalência de defeitos de desenvolvimento de esmalte na dentição decídua adquiridos na vida intrauterina. Rev. bras. odontol. Rio de Janeiro. 2011; 68(1):108-23.
- [12]- Santos MM et al. Cárie dentária e defeitos não fluoróticos de esmalte em escolares nutridos e em risco nutricional. Rev Odontol UNESP. Ponta Grossa. 2010; 39(5):277-83.
- [13]- Allen CM et al. Patologia oral e maxilofacial. 2.ed. Rio de Janeiro: Guanabara Koonan, 2004.
- [14]- Guergolette RP et al. Prevalência de defeitos do desenvolvimento do esmalte dentário em crianças e adolescentes com asma. J. bras. pneumol. São Paulo. 2009; 35(4).
- [15]- Batista LRV, Moreira EAM, Corso ACT. Alimentação, estado nutricional e condição bucal da criança. Rev Nutr. Campinas. 2007; 20(2):191-96.
- [16]- Pinkhan JR et al. Odontopediatria da infância à adolescência. 2.ed. Paulo: Artes médicas, 1996.
- [17]- Diniz BM et al. Alterações orais em crianças prematuras e de baixo peso ao nascer: a importância da relação entre pediatras e odontopediatras. Ver Paul Pediatr. Araraquara. 2011; 29(3):449-55.
- [18]- Lunardelli SE, Peres MA. Breast-feeding and other mother- child factors associated with developmental enamel defects in the primary teeth of brazilian children. Journal of dentistry for children. Santa Catarina. 2006; 73(2):70-8.
- [19]- Machado FC, Ribeiro RA. Defeitos de esmalte e cárie dentária em crianças prematuras e/ou de baixo peso ao nascimento. Pesq Bras Odontoped Clin Integr. João Pessoa. 2004; 4(3):243-7.
- [20]- Seow WK et al. Enamel hypoplasia in the primary dentition: a review. Journal of dentistry for children. Australia, p.441-452, nov-dec/1991.

- [21]- Caixeta FF, Corrêa MSNP. Os defeitos do esmalte e a erupção dentária em crianças prematuras. Ver Assoc Med Bras. Brasília. 2005; 51(4):195-9.
- [22]- Garcia AJP. Levantamentos Básicos em Saúde Bucal. 4.ed. São Paulo: Santos, 1999.
- [23]- Ministério da Saúde. Manual de Calibração de Examinadores [Livro online]. Brasília;2009.
- [24]- Abe T, Miyajima H, Okada K. Effects of a macrolide antibiotic on enamel formation in rat incisors-primary lesion of ameloblast at the transition stage. J Vet Med Sci. 2003; 65(9):985-8.
- [25]- Laisi S et al. Amoxicillin may cause molar incisor hypomineralization. J dental res. 2009; 88:132-6.
- [26]- Alaluusua S. Aetiology of molar-incisor hypomineralisation: A systematic review. European Archives of Paediatric Dentistry. 2010; 53-8.

