

# PRÓTESE FIXA ESTÉTICO-FUNCIONAL TIPO DENARI: RECURSO PARA A PERDA PRECOCE DE DENTE DECÍDUO ANTERIOR

PROSTHESIS FIXED AESTHETIC-FUNCTIONAL DENARI: APPEAL FOR EARLY TOOTH LOSS DECIDUOUS PREVIOUS

ALINE DANIELE DOS SANTOS<sup>1\*</sup>, SUZANA GOYA<sup>2</sup>, RENATA CRISTINA GOBBI DE OLIVEIRA<sup>3</sup>, LUCIMARA CHELES DA SILVA FRANZIN<sup>4</sup>

1. Acadêmica do curso de graduação em Odontologia da Faculdade INGÁ – Maringá PR, 2. Doutora em Saúde Coletiva pela Faculdade de Odontologia de Bauru (FOB) – USP/ Docente da Faculdade INGÁ – Maringá – PR; 3. Doutora em Odontologia (Ortodontia) pela Faculdade de Odontologia de Bauru (FOB) – USP/ Docente da disciplina de Odontologia Preventiva e Clínica Integrada da Faculdade INGÁ – Maringá - PR.; 4. Doutora em Odontologia (Saúde Coletiva) pela PUC-PR./Mestre em Odontologia (Odontopediatria) pela Faculdade de Odontologia de Bauru (FOB) – USP / Docente da disciplina de Odontologia Preventiva e Clínica Integrada da Faculdade INGÁ – Maringá - PR.

\* Avenida Doutor Mário Clapier Urbinati, 30, Jardim Universitário, Maringá, Paraná, Brasil. CEP: 87020-260.  
[alinedanielejunho@hotmail.com](mailto:alinedanielejunho@hotmail.com)

Recebido em 26/08/2015. Aceito para publicação em 01/09/2015

## RESUMO

Na primeira infância várias situações podem levar ‘a perda do elemento dentário decíduo, geralmente os traumatismos dentários são a causa principal, principalmente na região ântero superior ou inferior. A realização de tratamentos protéticos requer planejamento e habilidade profissional em crianças de menor idade. A prótese fixa estético-funcional tipo Denari é um dos recursos utilizados em tais situações, pois é de fácil instalação, acompanhando o desenvolvimento do crescimento da maxila ou da mandíbula sem interferências. O objetivo deste trabalho é apresentar um caso clínico com confecção e instalação de um mantenedor de espaço fixo estético - funcional tipo Denari, para reposição do dente 51 de uma criança de 36 meses, perdido devido a um traumatismo dentário. Este tratamento visa minimizar os possíveis transtornos no desenvolvimento da oclusão, facilitar a mastigação bilateral, além de proporcionar estética ‘a criança, evitando traumas psicológicos futuros.

**PALAVRAS-CHAVE:** Mantenedor de espaço fixo funcional, Prótese fixa tipo Denari, dente decíduo, traumatismo dentário.

## ABSTRACT

Early childhood has various situations that may lead to loss of deciduous tooth. Generally dental injuries are the leading cause, mainly in the upper or lower anterior region. The completion of prosthetic treatment requires planning and professional ability in young children. The previous partial denture tube-bar system Denari is one of the resources used in such situations because of its easy installation, accompanying the development of the maxilla or mandible growth without interference. The

objective of this study is to present a clinical case with manufacturing and installation of a functional aesthetic fixed space Denari maintainer, replacement of tooth 51 of a child of 36 months, lost because of dental trauma. This treatment aims to minimize possible disturbances in the development of occlusion, facilitate bilateral chewing, besides providing aesthetic to the child, avoiding future psychological trauma.

**KEYWORDS:** Maintainer of functional fixed space, fixed partial denture, deciduous tooth, traumatic injuries.

## 1. INTRODUÇÃO

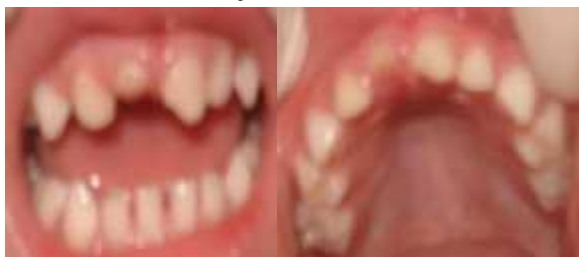A odontologia é uma ciência que visa a promoção de saúde, assim no decorrer dos tempos os tratamentos odontológicos tem passado por diversas inovações a fim de melhorar a estética do indivíduo e seu bem-estar psíquico-social<sup>1</sup>. Uma de suas áreas de atuação a Odontopediatria tem por objetivo a manutenção dos dentes decíduos na cavidade bucal durante todo o seu ciclo biológico. Quando ocorre a perda precoce dos dentes decíduos pelo paciente infantil, tanto pela cárie precoce da primeira infância como por traumatismo dentário, podem ocorrer alterações morfológicas nas arcadas dentárias, problemas na fonação<sup>2</sup>, mastigação, deglutição, além de problemas estéticos importantes para o convívio social da criança e seu desenvolvimento emocional<sup>3</sup>. Também, pode facilitar a instalação de hábitos bucais como a interposição lingual e deglutição atípica, além dos decíduos servirem de guia para os dentes permanentes. Nos casos cuja oclusão já foi estabelecida (caninos decíduos já irrompidos), geralmente não há uma perda de espaço significativa, no entanto, a necessidade estética tem sido rela-

tada pelos pais, e também pelas crianças. Dentre as opções para a substituição do dente perdido tem-se a prótese fixa funcional<sup>4</sup>, pois crianças com idade abaixo de cinco anos geralmente não possuem maturidade para usar um aparelho mantenedor de espaço removível. Para o planejamento, a opção do uso de próteses em crianças depende da análise individual de cada caso, devendo ser analisados fatores como idade da criança, rizólise do dente perdido, valorização estética da criança, dificuldade na fonação, colaboração da criança e pais, acompanhamento do paciente sob controle, além da ausência de interferência oclusal (mordida profunda). A prótese fixa estético-funcional tipo Denari promove maior segurança e facilidade de adaptação para as crianças, não interferindo no processo de crescimento e desenvolvimento da maxila por não formar uma conexão rígida entre o pântico e o dente pilar<sup>5</sup>. Além de promover o retomo imediato da função, produz benefício estético e contribui para manter a função oral<sup>6</sup>.

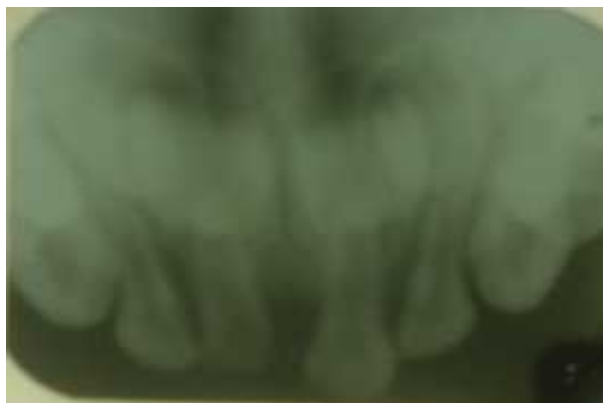A Prótese fixa modificada com o sistema tubo barra representa uma alternativa rápida, de baixo custo, promissora para reabilitação protética decorrente da perda precoce de dentes decíduos anteriores<sup>5</sup>. Uma das próteses fixas bastante utilizadas para o paciente infantil em Odontopediatria é a prótese com cursor conhecida como prótese tipo Denari, pois embora seja fixa, não altera o crescimento dos arcos dentários do paciente infantil<sup>7</sup>. Este tipo de prótese apresenta entre os incisivos centrais decíduos, um cursor com encaixe tipo “macho e fêmea”, que se abre à medida que a maxila cresce e se desenvolve. Neste tipo de prótese não há a necessidade de desgaste dos dentes para o seu encaixe. Também, permite sua utilização até a época normal da esfoliação dos elementos suportes, sendo observada a abertura do sistema “tubo-barras”, que permite o crescimento da maxila em lateralidade.

## 2. RELATO DE CASO

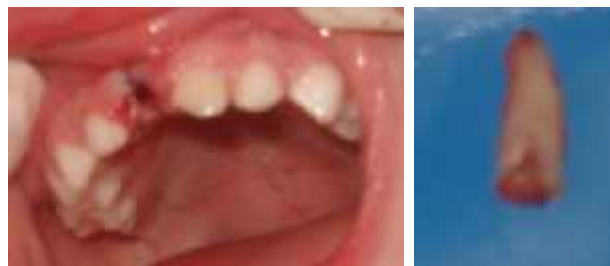Paciente do gênero feminino, 36 meses de idade sofreu traumatismo dentário, em consequência de uma queda. O exame clínico e radiográfico observou que o dente 51 apresentava fratura vertical de raiz, enquanto o dente 61 apresentava fratura coronária (ângulo) (Figuras 1 e 2). O plano de tratamento proposto foi a exodontia do dente 51 (Figuras 3 e 4), com posterior reabilitação do dente 51 e restauração do dente 61.




**Figura 1.** Aspecto clínico inicial frontal e palatino (dente 51)



**Figura 2.** Radiografia Inicial



**Figura 3.** Pós-cirúrgico do dente 51 (pós-sutura) - esquerda; Fragmento de raiz do dente 51 (fratura vertical) - direita.



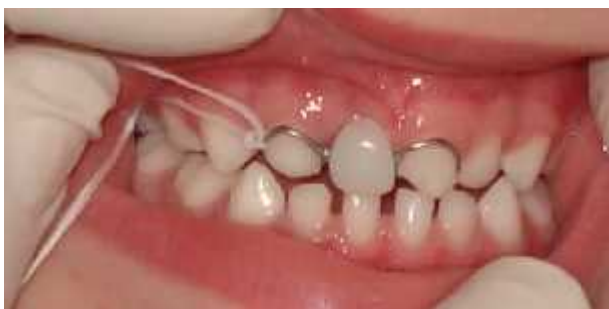**Figura 5.** Modelo de gesso com a prótese parcial fixa modificada posicionada

Devido à preocupação da família quanto ‘a estética e possível trauma psicológico da criança, associados à sua pouca idade e provável dificuldade de adaptação a uma prótese removível, optou-se pela confecção de uma prótese parcial fixa estético - funcional tipo Denari. Após a exodontia do elemento 51 e cicatrização local, realizou-se a moldagem dos arcos superior e inferior do paciente com alginato, inserido em moldeiras metálicas pré-fabricadas e o registro da mordida foi feito com uma lâmina de cera número 7. Não houve necessidade de preparo nos dentes pilares que iriam apoiar a prótese. Após a obtenção dos modelos feitos com gesso especial, estes foram encaminhados ao protético para a confecção da prótese parcial fixa estético-funcional tipo Denari (Figura 5).

Esta prótese foi composta por um pântico de resina acrílica (Dentron – cor 61) na região do dente 51e dois retentores de metal localizados nos dentes 52 e 61, (cinta metálica na região vestibular e recobrimento parcial da porção palatina) (Figura 5). A mesma possuía conectores em um sistema tubo-barras, isto é, a estrutura metálica do

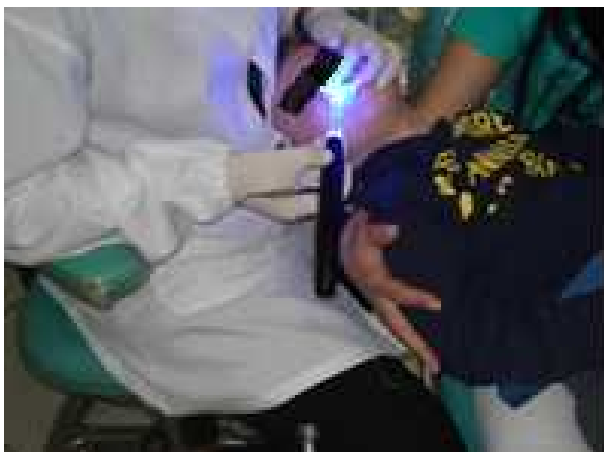dente de apoio 61 apresentava uma barra que se encaixava em um tubo presente no pântico, elemento suspenso 51, possibilitando o distanciamento entre o retentor e o pântico, por meio do deslocamento da barra em caso de crescimento da pré-maxila, conforme visualizado na Figura 9.

Realizou-se a higiene bucal da criança e posterior prova da peça protética (isolamento relativo). Esta foi amarrada com fio dental (Figura 6), prevenindo-se o risco de deglutição pela criança. Após, a peça foi cimentada com cimento resinoso dual na região interna da estrutura metálica dos dentes 52 e 61.



**Figura 6.** Prova da Prótese parcial fixa modificada

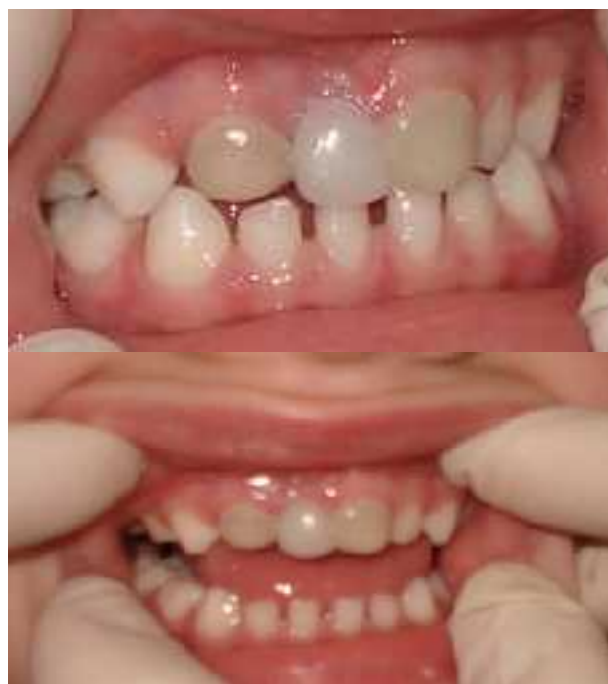Na face vestibular dos mesmos dentes realizou-se o condicionamento com ácido fosfórico por 30 segundos. Após lavagem e secagem, usou-se o sistema adesivo nos dentes 52 e 61 e posteriormente a inserção da resina composta Z 100 – 3 M cor 61, recobrimo a porção metálica vestibular com o objetivo de melhorar a estética. Procedeu-se à remoção dos excessos da resina e fotopolimerização (durante o procedimento, a criança permaneceu no colo da mãe, cooperando de forma parcial) (Figura 7).



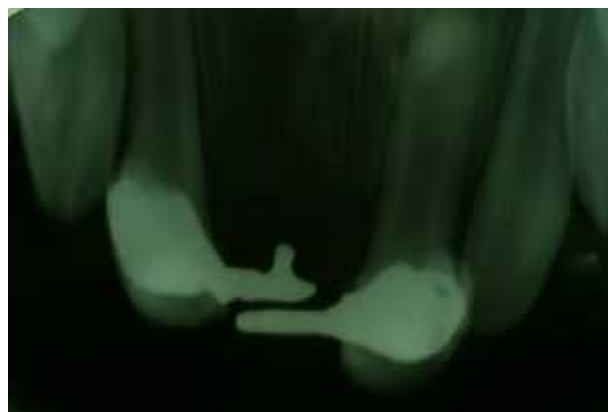**Figura 7.** Cimentação e fotopolimerização da resina na prótese fixa estético-funcional tipo Denari nos dentes 52 e 61 (fraturado).

Após a instalação da prótese (Figura 8) e RX final (Figura 9), os pais receberam orientação de como realizar a correta higienização desta região, utilizando-se escova e fio dental no pântico, a fim de se prevenir cárie

dentária e gengivite. Também se recomendou, os períodos de retorno semestrais para o monitoramento desta prótese.



**Figura 8.** Prótese fixa estético-funcional tipo Denari instalada



**Figura 9.** Radiografia Final

### 3. DESENVOLVIMENTO

O odontopediatra e o clínico geral que promovem atendimento odontológico a crianças devem estar atentos à perda prematura dos dentes decíduos anteriores, pois segundo a literatura<sup>8,9,10</sup> pode ocorrer possíveis consequências na fala, na estética e fonação, além de interferir no desenvolvimento psicológico da criança. Para que haja o restabelecimento de sua qualidade de vida, deve-se indicar uma prótese após uma análise individual da criança. Esta deve ser baseada na sua faixa etária, percepção da estética tanto da criança como dos responsáveis, no grau de rizólise do dente perdido, au-

sência de interferência oclusal, e cooperação do paciente<sup>11, 12</sup>. Após esta análise, se irá optar pela indicação de uma prótese fixa ou removível. No entanto estudos<sup>8, 9, 11</sup> citam que se a perda do incisivo decíduo ocorre depois da erupção do canino decíduo, a perda de espaço não ocorrerá. No caso apresentado, os caninos decíduos superiores apresentavam-se irrompidos. Quando a criança não coopera ou a prótese promove desconforto como náusea, pode-se utilizar próteses fixas modificadas, que respeitam o possível crescimento maxilar. Neste caso clínico, optou-se pela instalação de uma prótese fixa estético-funcional tipo Denari<sup>7</sup>, devido à pouca idade da criança, além da solicitação dos responsáveis, concordando com o trabalho de Sousa *et al.*<sup>5</sup> que relataram que a imaturidade e responsabilidade da criança, dificultam o uso de uma prótese removível, e ao menor desconforto deixam de utilizá-la. Em discordância Orsi *et al.*<sup>11</sup>, citaram que a primeira escolha deve ser pela prótese removível, que requer ajuste periódico. A prótese de escolha no caso clínico relatado teve como base a preconizada por Denari & Correa (1995)<sup>7</sup> (prótese fixa anterior com um sistema tubo-barra), devido à pouca idade da criança e assim não se dependesse de sua cooperação para utilizá-la. Segundo a literatura<sup>7, 11, 13, 14</sup>, a instalação da prótese fixa funcional ou prótese fixa anterior com um sistema tubo-barra, evitam o posicionamento inadequado da língua propiciando maus hábitos, devolvem a estética e bem estar ao paciente, além de não comprometer o crescimento e desenvolvimento da maxila. Estudos<sup>5, 7</sup> ainda indicam que, entre as vantagens deste tipo de prótese não são necessários os desgastes dos dentes pilares, fazendo com que o tempo de atendimento na cadeira seja menor, proporcionando um menor custo. Embora não haja necessidade de coroas para os dentes pilares, estes serão envolvidos por uma cinta metálica, propiciando uma desvantagem estética. Para minimizar este fato, optou-se neste caso clínico pela colocação de resina composta recobrimo a cinta, semelhante ao utilizado por Sousa *et al.*<sup>5</sup>. Após a instalação da prótese fixa tipo Denari (1995)<sup>7</sup>, realizou-se a checagem da oclusão e procedeu-se as orientações de dieta e higiene oral aos responsáveis pela criança, em concordância com a literatura.

Muitos autores<sup>5, 14, 15, 16</sup> citam que, o controle da alimentação é pré-requisito fundamental para o sucesso das próteses na dentição decídua, aliados ao controle da dieta, e higiene bucal (realizada pelos pais ou responsáveis). Além disso, o controle odontológico periódico é necessário para a avaliação do crescimento da pré-maxila e o grau da rizogênese dos dentes permanentes, para que se proceda à remoção da prótese após o dente permanente apresentar 2/3 de sua raiz formada.

#### 4. CONCLUSÃO

Considerando os resultados estéticos, funcional e psicológico do caso descrito neste artigo, observa-se a

importância do conhecimento pelo cirurgião-dentista odontopediatra ou clínico geral que atende a crianças, da utilização da prótese fixa estético - funcional sistema tubo-barra tipo Denari, como medida alternativa de reabilitação protética para a perda de dentes decíduos anteriores. Este tratamento visa minimizar os possíveis transtornos no desenvolvimento da oclusão, facilitar a mastigação bilateral, e proporcionar estética à criança, evitando-lhe traumas psicológicos futuros, satisfazendo o desejo dos pais, sendo uma opção para a perda precoce de dentes anteriores decíduos.

#### REFERÊNCIAS

- [1] Santana IL, Carmo CDS, Galvão LCC, Pereira AFV. Reconstrução estética utilizando prótese adesiva como forma de reabilitação oral em serviço público. *Odontol Clín Cient, Recife*, 2010; jul./set 9(3): 271-74.
- [2] Riekman GA & Elbadrawy HE. Effect of premature loss of primary maxillary incisors em speech. *Pediatr Dentist*, 1985; 7(2):19-22.
- [3] Cardoso M, Rocha MJC. Mantenedor de espaço estético: uma solução para dentes decíduos traumatizados. *Rev Ibero-am Odontopediatr Odontol Bebê* 2004 nov-dez; 7(40):512-8.
- [4] Giuzio MC, Ferraz LM, Ferreira SLM, Vedovato E. Prótese fixa anterior em "cant-lever" na clínica de odontopediatria. *Rev Odontoped* 1994; 3(2):83-9.
- [5] Sousa, Janaína Maniezo de *et al.* Utilização de prótese parcial fixa modificada na primeira infância: relato de caso. *Odontol Clín Cient Recife* 2012 Julh/Sep; 11(3) (online).
- [6] Kotsiomiti, E. Removable prosthodontic treatment for the primary and mix dentition. *J Clin Pediatr Dent Birmingham* 2000 winter; 24(2):83-9.
- [7] Denari W, Correa D. Prótese parcial anterior pelo sistema tubo-barra. *Rev Assoc Paul Cir Dent* 1995 nov./ dez; 49(6):477-78.
- [8] Sant'anna GR, Guaré RO, Rodrigues CRMD, Guedes-Pinto AC. Primary anterior tooth replacement with a fixed prosthesis using a precision connection system: a case report. *Quintessence Int*, 2002 Apr; 33(4): 303-8.
- [9] Margolis FS. The esthetic space maintainer. *Compend Cont Educ Dent* 2001 Nov; 22(11):911-4.
- [10] Wanderley MT, Trindade CP, Correa MSNP. *Odontopediatria na primeira infância São Paulo*; Santos: 1998.
- [11] Orsi IA, Faria JFR, Bolsoni I, Freitas AC, Gatti P. The use of resin-bonded denture to replace primary incisors: case report *Pediatr Dent* 1999 Jan/Feb; 21(1):64-6.
- [12] Laing E, Ashley P, Naini FB, Gill DS. Space maintenance. *Int J Paediatr Dent* 2009; 19:155-62.
- [13] Amorim LFG, Sebba SP. Manutenção de espaço anterior em dentição decídua: uma proposta de resolução. *Rev Assoc Paul Cir Dent* 1997 set/out; 51(5):459-62.
- [14] Ferreira SLM, Biancalana H, Guedes-Pinto AC. *Reabilitação bucal em Odontopediatria. São Paulo*: Santos; 1999.
- [15] Schnider G, Rontani RMP. Reabilitação estética do segmento anterior da dentição decídua: alternativas de tratamento. *Rev Facul Odontol. Passo Fundo*; 2004 jan/jun; 9(1):64-70.
- [16] Guedes-Pinto AC. *Odontopediatria 6ª ed São Paulo*: Santos; 1997.