

# ALCOOLISMO E DEFICIÊNCIA DE TIAMINA ASSOCIADA À SÍNDROME DE WERNICKE-KORSAKOFF

## ALCOHOLISM AND THIAMINE DEFICIENCY ASSOCIATED WITH WERNICKE KORSAKOFF SYNDROME

KÍSSILA DE CÁSSIA VIEIRA THOMAZ<sup>1</sup>, MARTA LAMOUNIER MOURA VARGAS CORGOZINHO<sup>1\*</sup>, PHILIPPE VIEIRA SALDANHA<sup>1</sup>, ANDRES MARLO RAIMUNDO DE PAIVA<sup>2</sup>

1. Acadêmicos do Curso de Graduação em Biomedicina da Universidade FUMEC; 2. Farmacêutico formado na UFMG, Mestre em Ciências Biológicas (Fisiologia e Farmacologia) pela UFMG, Pós-graduado em Análises Clínicas pela UFMG, Professor do Curso de Graduação em Biomedicina da Universidade FUMEC e Acadêmico do Curso de Graduação em Medicina da FASEH.

\* Faculdade de Ciências Humanas, Sociais e da Saúde da Universidade FUMEC. Rua Cobre, 20, Cruzeiro, Belo Horizonte, Minas Gerais, Brasil. CEP: 30310-190 [martinalamounier@hotmail.com](mailto:martinalamounier@hotmail.com)

Recebido em 27/10/2014. Aceito para publicação em 12/11/2014

### RESUMO

A Síndrome de Wernicke-Korsakoff é uma das mais graves consequências do alcoolismo crônico. Refere-se a uma constelação de sinais e sintomas neuropsiquiátricos que resultam de uma deficiência nutricional em tiamina (vitamina B1). O consumo abusivo de álcool é o principal fator responsável pela deficiência de tiamina. A doença na fase aguda é caracterizada pela tríade clássica composta por confusão mental, ataxia e oftalmoplegia. Em sua fase crônica, esta condição neuropsiquiátrica pode causar sérios problemas cognitivos, com grave comprometimento de memória. Foi realizada uma revisão integrativa com o objetivo de relacionar o alcoolismo crônico e deficiência de tiamina com a Síndrome de Wernicke-Korsakoff, apresentando os aspectos clínicos e neuropatológicos da mesma. Encontrou-se que a deficiência de tiamina associada à Encefalopatia de Wernicke é caracterizada por lesões nos núcleos periventriculares, núcleos hipotalâmicos e tálamo. Enquanto que a Síndrome de Korsakoff apresenta danos cerebrais em nodos e conexões dos circuitos fronto-cerebelar e límbico. Apesar da síndrome encontrar-se mais associada ao alcoolismo crônico, pode surgir em outros contextos e deve ser considerado o diagnóstico diferencial.

**PALAVRAS-CHAVE:** Alcoolismo, síndrome de Wernicke-Korsakoff, deficiência de tiamina.

### ABSTRACT

The Wernicke-Korsakoff syndrome is one of the most serious consequences of chronic alcoholism. Refers to a constellation of neuropsychiatric signs and symptoms resulting from a nutritional deficiency of thiamine (vitamin B1). The alcohol abuse is the major factor responsible for thiamine deficiency. The disease in the acute phase is characterized by the classic triad consisting of confusion, ataxia and ophthalmoplegia. In the

chronic phase, this neuropsychiatric condition can cause serious cognitive problems, with severe memory impairment. An integrative review aimed to relate chronic alcoholism and thiamine deficiency with the Wernicke-Korsakoff syndrome, presenting clinical and neuropathological aspects of it was performed. It was found that thiamine deficiency associated with Wernicke's encephalopathy is characterized by lesions in the periventricular nuclei, hypothalamic nuclei and thalamus. While Korsakoff Syndrome presents cerebral damage in nodes and connections of limbic and fronto-cerebellar circuits. Although the syndrome find yourself more associated with chronic alcoholism, may arise in other contexts and should be considered for differential diagnosis.

**KEYWORDS:** Alcoholism, Wernicke-Korsakoff syndrome, thiamine deficiency.

### 1. INTRODUÇÃO

Segundo Heckmann & Silveira (2009)<sup>1</sup>, desde os tempos mais remotos, a definição de alcoolismo está associada ao status social, uma espécie de suporte às relações e às interações sociais. No entanto, foi em 1849 que surgiu o termo alcoolismo e uma de suas primeiras definições, Magnus Huss que o definiu como “o conjunto de manifestações patológicas do sistema nervoso, nas esferas psíquica, sensitiva e motora”, observadas nos sujeitos que consumiam bebidas alcoólicas de forma contínua e excessiva, durante longo tempo. Atualmente, a Organização Mundial de Saúde (OMS) define o alcoolista como um bebedor excessivo, cuja dependência em relação ao álcool é acompanhada de perturbações mentais, da saúde física, da relação com os outros e do comportamento social e econômico. De acordo com Silva &

Enes (2013)<sup>2</sup>, o abuso de álcool é um dos mais sérios problemas de saúde pública e a síndrome de Wernicke-Korsakoff (SWK) é uma das mais graves consequências do alcoolismo. A SWK foi inicialmente reconhecida como uma entidade clínica nos finais do século XIX graças aos contributos dos clínicos Carl Wernicke e Sergey Korsakoff. Refere-se a uma constelação de sinais e sintomas neuropsiquiátricos que resultam de uma deficiência nutricional em tiamina (vitamina B1). De acordo com Singleton & Martin (2001)<sup>3</sup>, a tiamina é necessária para todos os tecidos e é encontrada em altas concentrações no músculo esquelético, fígado, coração, rins e cérebro. A tiamina ou vitamina B1 é uma vitamina hidrossolúvel e uma das vitaminas mais comumente associadas a quadros de dependência de álcool. Nos pacientes dependentes de álcool a deficiência de tiamina (DT) é comum e se deve a diversos fatores como: deficiência na ingestão; diminuição da conversão de tiamina em tiamina pirofosfato (forma ativa); diminuição da capacidade de estoque hepático; inibição do transporte intestinal na presença de álcool no lúmen intestinal proximal; prejuízo na absorção de tiamina decorrente de alterações nutricionais no dependente de álcool<sup>4</sup>. Silva & Enes (2013)<sup>2</sup> descreveram a SWK que consiste em duas fases distintas de um mesmo processo patológico: inicialmente surge a Encefalopatia de Wernicke (EW), fase aguda da síndrome, caracterizada pela tríade clássica clássica de estado confusional agudo (perturbação aguda e flutuante da atenção e do correto processamento dos estímulos originados do meio externo), oftalmoparesia (paresia de um ou mais músculos extra-oculares), e ataxia (perda da coordenação motora). O nistagmo (movimentos oculares involuntários e oscilatórios) também é característico desta fase. Com a progressão do processo patológico, a encefalopatia pode progredir para um quadro crônico – síndrome de Korsakoff (SK) – marcado por uma amnésia anterógrada (incapacidade de formar novas memórias) e confabulação (produtos falsos da memória). Se a identificação e abordagem terapêutica desta síndrome forem tardias poderá surgir estupor, coma e, eventualmente, a morte. Frente às possibilidades de intoxicação pelo álcool e das graves consequências da ingestão excessiva desta substância é importante conhecer e desenvolver mais estudos para desvendar os vários mistérios sobre a ação dessa droga sobre o sistema nervoso e o organismo como um todo. O objetivo deste artigo de revisão é relacionar o alcoolismo crônico e a deficiência de tiamina com a Síndrome de Wernicke- Korsakoff.

## 2. MATERIAL E MÉTODOS

A revisão integrativa da literatura consiste na construção de uma análise ampla da literatura, contribuindo para discussões sobre métodos e resultados de pesquisas,

assim como reflexões sobre a realização de futuros estudos. Para a elaboração da revisão integrativa, no primeiro momento o revisor determina o objetivo específico, formula os questionamentos a serem respondidos ou hipóteses a serem testadas, então se realiza a busca para identificar e coletar o máximo de pesquisas primárias relevantes dentro dos critérios de inclusão e exclusão previamente estabelecidos<sup>5</sup>. A metodologia utilizada para validação do artigo científico apresentado é a revisão integrativa. Devido à quantidade e complexidade de informações na área da saúde, há necessidade de produção de métodos de revisão de literatura. Neste trabalho, o propósito inicial é obter um maior entendimento da relação entre o alcoolismo crônico associado à DT e a SWK. Foi realizada a coleta de artigos a partir de revisão bibliográfica nas bases de dados eletrônicas de busca avançada, que ocorreram de fevereiro a setembro de 2014. O banco de dados utilizados para essa busca foram BVS (Biblioteca Virtual em Saúde), SciELO (Scientific Electronic Library Online) e PUBMED (USA National Library of Medicine National Institutes of Health). As palavras-chaves para a pesquisa destes periódicos foram: Síndrome de Korsakoff, alcoolismo e deficiência de tiamina. O número total de artigos analisados foram 458, sendo utilizados apenas 29 artigos. Dos 458 artigos encontrados na pesquisa bibliográfica, 26 artigos foram provenientes da BVS, 2 artigos da PUBMED e 1 do SciELO. Foram selecionados e revisados os trabalhos que atenderam aos critérios de inclusão. As buscas restringiram aos artigos de maior relevância para o tema exposto, ou seja, os artigos que relacionaram a SWK com o álcool e a DT. As variáveis de estudo se basearam em publicações (com relação às fontes de publicação, base de dados, ano de publicação, objetivos e principais conclusões) e variáveis de interesse. Por se tratar de um estudo de revisão literária, o mesmo está de acordo com as normas submetidas pelo Comitê de ética em Pesquisa, uma vez que nossa base de dados é secundária. Na tabela 1, foram apresentadas a população e amostra de estudo.

**Tabela 1:** População e amostra de estudo.

População e Amostra de Estudo				
Base de dados	Palavras do título, resumo e assuntos	População	Amostra	
BVS	Alcoolismo [AND] síndrome de Korsakoff [AND] deficiência de tiamina	455	26	
SciELO	Alcoolismo [AND] síndrome de Korsakoff [AND] deficiência de tiamina	1	1	
PubMed	Alcoolismo [AND] síndrome de Korsakoff [AND] deficiência de tiamina	2	2	
		<b>Total: 458</b>	<b>29</b>	

### 3. DESENVOLVIMENTO

Indivíduos com uso abusivo de álcool e com SWK normalmente apresentam danos cerebrais como resultado tanto da DT quanto pela neurotoxicidade induzida. Os prejuízos na absorção de tiamina foram demonstrados em 1960, onde foi relatado que o álcool interfere na absorção de tiamina através do sistema de transporte ativo. A lesão hepática pelo álcool reduz o armazenamento de tiamina e a fosforilação de tiamina é prejudicada<sup>6</sup>. Segundo Singleton & Martin (2001)<sup>3</sup>, as principais manifestações da DT em humanos envolvem o sistema cardiovascular (wet beribéri) e sistema nervoso (dry beribéri, ou neuropatia e/ ou SWK).

A tiamina é especificamente necessária para o metabolismo final dos carboidratos e de muitos aminoácidos. A utilização diminuída desses nutrientes é responsável por muitas debilidades associadas à DT. Na DT, a utilização da glicose pelo tecido nervoso pode estar reduzida em 50 a 60%, sendo substituída pela utilização de corpos cetônicos derivados do metabolismo lipídico. Os neurônios do sistema nervoso central (SNC) frequentemente exibem cromatólise e intumescimento durante a DT, características das células neuronais com má nutrição. A DT pode provocar degeneração das bainhas de mielina das fibras nervosas tanto nos nervos periféricos quanto no SNC (GUYTON, Arthur; Tratado da Fisiologia Médica, pg 875-876; 2006)<sup>7</sup>.

Segundo Sullivan & Pfefferbaum (2009)<sup>8</sup> classicamente, a deficiência aguda de tiamina está associada à EW, neuropatologicamente marcada por lesões dos núcleos periventriculares, núcleos hipotalâmicos, placa tectal e tálamo. E como resultado da EW, o indivíduo apresenta oftalmoplegia, nistagmo, ataxia e confusão mental. Do ponto de vista morfológico, a SWK relacionada ao alcoolismo revela afinamento cortical, alargamento sulcal e ventriculomegalia.

Segundo Zubaran *et al.* (1996)<sup>9</sup>, o estado amnésico característico da SK é marcado por uma lacuna permanente na memória do paciente. O principal aspecto da desordem amnésica é o defeito do aprendizado (amnésia anterógrada) e perda da memória passada (amnésia retrógrada). A memória imediata está intacta, mas a memória de curto prazo está comprometida.

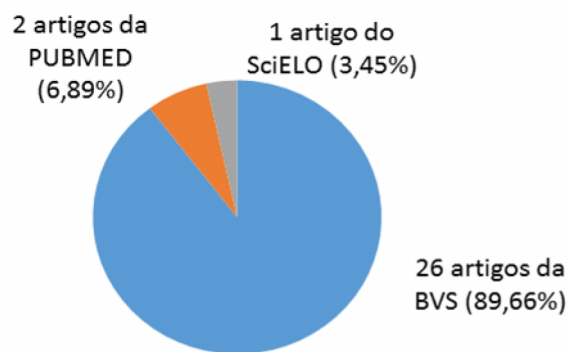
Pacientes com SK apresentam desordem de memória episódica em comparação com outras disfunções cognitivas<sup>10</sup>.

Segundo Silva & Enes (2013)<sup>2</sup> o diagnóstico desta patologia pode ser parcialmente explicado tanto pela variabilidade de apresentações clínicas como também devido à baixa especificidade dos sinais neurológicos. Na fase aguda de DT, os sintomas e sinais apresentados são vagos, podendo existir envolvimento neurológico (anormalidades oculares, estado mental alterado, estupor, crises epilépticas, alucinações) e cardiovascular (hipo-

tensão, taquicardia e insuficiência cardíaca). Já numa fase crônica, estes são mais específicos existindo confabulações e uma perda marcada da memória anterógrada comparativamente às restantes capacidades cognitivas. O seu diagnóstico é essencialmente clínico uma vez que não existem exames de rotina específicos que possibilitem a sua despistagem. A ressonância magnética cerebral (RM) pode ser útil para confirmar a suspeita clínica. Apesar da importância da RM no diagnóstico da síndrome, os locais das lesões e as características dos sinais encontrados não são patognomônicos da EW, por conseguinte, outras causas de encefalopatia aguda têm de ser consideradas, tais como a síndrome de Miller-Fisher, linfoma cerebral primário, doença de Behçet, ventriculoencefalite, entre outras.

Segundo Zubaran *et al.* (1996)<sup>9</sup>, o tratamento da SWK deve ser imediatamente iniciado com a administração de tiamina, uma vez que esta previne a progressão da doença e reverte as anormalidades cerebrais que não tenham provocado danos estruturais estabelecidos. De acordo com Kopelman *et al.* (2009)<sup>11</sup>, a estratégia de tratamento ideal para pacientes com SK não é clara. As discussões centralizam-se principalmente sobre os méritos relativos da administração de tiamina parenteral versus via oral.

A partir dos estudos realizados, dos 458 artigos encontrados na pesquisa bibliográfica, 26 artigos foram provenientes da BVS, 2 artigos da PUBMED e 1 do SciELO. A figura abaixo representa o número e a porcentagem de artigos selecionados como amostra.



**Figura 1:** Número e porcentagem de artigos selecionados como amostra.

Foram selecionados e revisados os trabalhos mais importantes e que atenderam aos critérios de inclusão. De acordo com os critérios de inclusão do estudo, o período avaliado foi do ano de 1981 ao ano de 2013, a partir disso, foram coletados 29 artigos, os quais se enquadravam em todos os critérios de inclusão. Com base nos resultados obtidos, a tabela 2, representada abaixo, apresenta a porcentagem e o número de artigos com as principais alterações relacionadas à SWK.

**Tabela 2:** Porcentagem e número de artigos com as principais alterações relacionadas à SWK.

Tópicos Relevantes	Artigos	%
Tiamina e SWK	22	75,86%
Triáde clássica EW	13	44,83%
SK	24	82,76%
Alterações em estruturas do SNC	24	82,76%
Alterações no metabolismo da glicose	12	41,40%
Sexo e idade	14	48,28%
Alterações nas concentrações de Magnésio	5	17,24%
Tratamento com Pabrinex	2	6,90%

#### 4. DISCUSSÃO

Em 22 artigos foi apresentada a descrição sobre a SWK associada ao alcoolismo e a DT. Destes artigos, separamos por tópicos os itens explicados nestes estudos. Em 5 artigos descritos pelos seguintes autores, Fujiwara *et al.* (2007)<sup>12</sup>; Mancinelli & Ceccanti (2009)<sup>13</sup>; McCormick *et al.* (2011)<sup>14</sup>; Paparrigopoulos *et al.* (2010)<sup>15</sup>; Silva & Enes (2013)<sup>2</sup>, a SWK foi caracterizada como uma síndrome neuropsiquiátrica decorrente da DT, mais comumente associada ao abuso de álcool. Segundo Fujiwara *et al.* (2007)<sup>12</sup> esta deficiência pode ser facilitada por uma maior vulnerabilidade genética ou relacionada com a idade. De acordo com Zubaran *et al.* (1996)<sup>9</sup> a SWK pode estar relacionada às diferenças individuais nos sistemas enzimáticos da tiamina, diferentes níveis de afinidade foram encontrados entre o pirofosfato de tiamina e a transcetolase.

Em 6 artigos, descritos pelos seguintes autores, Emsley *et al.* (1996)<sup>16</sup>; Sechi & Serra (2007)<sup>17</sup>; Sullivan & Pfefferbaum (2009)<sup>8</sup>; Kopelman *et al.* (2009)<sup>11</sup>; Paparrigopoulos *et al.* (2010)<sup>15</sup>; Thomson, Guerrini, Marshall (2012)<sup>6</sup>, a EW é descrita como sendo o resultado do esgotamento da tiamina ligada à dependência crônica de álcool. Segundo Emsley *et al.* (1996)<sup>16</sup>, a EW pode ser resultante do alcoolismo crônico, má nutrição, alimentação parenteral a longo prazo, hiperemese gravídica e cirurgia bariátrica. Segundo Muñoz (2009)<sup>18</sup> com relação à SK, já foram descritos quadros clínicos das características da SK, sem evidência de DT nem relacionado com o consumo de álcool, como consequência das lesões diencefálicas, frontais, temporais ou após um hematoma subdural crônico. Segundo Singleton & Martin (2001)<sup>3</sup>, as principais manifestações da DT envolvem o sistema cardiovascular e o sistema nervoso. De acordo com Sechi & Serra (2007)<sup>17</sup> a resposta à DT pode ser específica para uma determinada população, os asiáticos tendem a desenvolver principalmente deficiências cardiovascula-

res, ao passo que os europeus tendem a desenvolver alterações no sistema nervoso como a polineuropatia e EW.

Em 13 artigos, citados pelos seguintes autores, Zubaran *et al.* (1996)<sup>9</sup>, Thomson & Marshall (2006)<sup>19</sup>; Sullivan & Pfefferbaum (2009)<sup>8</sup>, Kopelman *et al.* (2009)<sup>11</sup>, Muñoz (2009)<sup>18</sup>, McCormick *et al.* (2011)<sup>14</sup>, Paparrigopoulos *et al.* (2010)<sup>15</sup>, Nazarov *et al.* (2011)<sup>20</sup>, Zahr, Kaufman, Harper (2011)<sup>21</sup>, Pitel *et al.* (2011)<sup>22</sup>; Thomson, Guerrini, Marshall (2012)<sup>6</sup>; Silva & Enes (2013)<sup>2</sup>; Svanberg & Evans (2013)<sup>23</sup>, o tratamento com tiamina é descrito para SWK, o qual deve ser imediatamente iniciado com a administração de tiamina, uma vez que esta previne a progressão da doença e reverte as anormalidades cerebrais que não tenham provocado danos estruturais estabelecidos. Há uma discussão sobre o tratamento de escolha para a EW, segundo alguns autores a reposição de tiamina parenteral é o tratamento de escolha. Em alguns pacientes a tiamina deve ser administrada por via endovenosa, intramuscular e em outros casos por via oral. O tratamento com altas doses de tiamina deve ser fornecido quando há risco de desenvolver a SK ou quando há persistência dos sintomas. Vale ressaltar que o tratamento deve ser combinado com uma dieta balanceada.

Em 13 artigos, citados pelos seguintes autores Brewer (1981)<sup>24</sup>; Zubaran *et al.* (1996)<sup>9</sup>, Sechi & Serra (2007)<sup>17</sup>, Kopelman *et al.* (2009)<sup>11</sup>, Muñoz (2009)<sup>18</sup>, Paparrigopoulos *et al.* (2010)<sup>15</sup>, McCormick *et al.* (2011)<sup>14</sup>, Pitel *et al.* (2011)<sup>22</sup>, Nazarov *et al.* (2011)<sup>20</sup>, Zahr, Kaufman, Harper (2011)<sup>21</sup>, Wijnia *et al.* (2012)<sup>25</sup>, Svanberg & Evans (2013)<sup>23</sup>, Silva & Enes (2013)<sup>2</sup> foi descrita a triáde clássica da EW, sendo caracterizada por ataxia, oftalmoplegia, distúrbios mentais e de consciência. As lesões talâmicas mediais bilaterais típicas desta encefalopatia resultam em alterações no estado de consciência e atenção. As lesões no vermis cerebelar e no infratentório podem contribuir para ataxia de marcha e postura. A oftalmoparesia é resultante da lesão no núcleo do nervo oculomotor. E as lesões do complexo nuclear vestibular, cerebelo, tegmento pontico e o fascículo longitudinal medial justificam o surgimento do nistagmo.

Em 24 artigos citados pelos seguintes autores Brewer (1981)<sup>24</sup>, Emsley *et al.* (1996)<sup>16</sup>, Zubaran *et al.* (1996)<sup>9</sup>, Visser *et al.* (1999)<sup>26</sup>, Singleton & Martin (2001)<sup>3</sup>; Oscar-Berman *et al.* (2004)<sup>27</sup>, Thomson & Marshall (2006)<sup>19</sup>, Fujiwara *et al.* (2007)<sup>12</sup>, Sechi & Serra (2007)<sup>17</sup>, Sullivan & Pfefferbaum (2009)<sup>8</sup>, Muñoz (2009)<sup>18</sup>, Kopelman *et al.* (2009)<sup>11</sup>, Paparrigopoulos *et al.* (2010)<sup>15</sup>, McCormick *et al.* (2011)<sup>14</sup>, Pitel *et al.* (2011)<sup>22</sup>, Nazarov *et al.* (2011)<sup>20</sup>, Zahr, Kaufman, Harper (2011)<sup>21</sup>, Thomson, Guerrini, Marshall (2012)<sup>6</sup>; Hayes *et al.* (2012)<sup>28</sup>, Pitel, Chételat, Le Berre (2012)<sup>10</sup>, Wijnia *et al.* (2012)<sup>25</sup>, Svanberg & Evans (2013)<sup>23</sup>, Beaunieux *et al.* (2013)<sup>29</sup>, Silva & Enes (2013)<sup>2</sup> foi descrita a SK e suas



principais alterações que envolvem um comprometimento grave da memória. O principal aspecto da desordem amnésica é o defeito de aprendizado e a perda da memória passada, que são denominados, respectivamente, de amnésia anterógrada e retrógrada.

Em 24 artigos citados pelos seguintes autores Brewer (1981)<sup>24</sup>, Joyce *et al.* (1994)<sup>30</sup>, Emsley *et al.* (1996)<sup>16</sup>, Zubaran *et al.* (1996)<sup>9</sup>, Cullen *et al.*, (1997)<sup>31</sup>, Visser *et al.* (1999)<sup>26</sup>, Singleton & Martin (2001)<sup>3</sup>, Oscar-Berman *et al.* (2004)<sup>27</sup>, Fujiwara *et al.* (2007)<sup>12</sup>, Sechi & Serra (2007)<sup>17</sup>, Sullivan & Pfefferbaum (2009)<sup>8</sup>, Mancinelli & Ceccanti (2009)<sup>13</sup>, Gazdzinski *et al.* (2009)<sup>32</sup>; Muñoz (2009)<sup>18</sup>, Kopelman *et al.* (2009)<sup>11</sup>, Paparrigopoulos *et al.* (2010)<sup>15</sup>, McCormick *et al.* (2011)<sup>14</sup>, Pitel *et al.* (2011)<sup>22</sup>, Nazarov *et al.* (2011)<sup>20</sup>, Zahr, Kaufman, Harper (2011)<sup>21</sup>, Thomson, Guerrini, Marshall (2012)<sup>6</sup>; Pitel, Chételat, Le Berre (2012)<sup>10</sup>, Wijnia *et al.* (2012)<sup>25</sup>, Silva & Enes (2013)<sup>2</sup> foram descritas as principais alterações em estruturas do SNC, o contexto da neuropatologia da SWK revelou uma diminuição de volume dos corpos mamilares, hipocampo, tálamo, cerebelo, ponte e ampliação ventricular, além de lesões no hipotálamo, região periaquedutal, vermis cerebelar superior, segmento medular, atrofia do lobo frontal, perda neuronal, micro-hemorragias e gliose no paraventricular, substância cinzenta periaquedutal, entre outros. Segundo citado no artigo de Kopelman *et al.* (2009)<sup>11</sup>, pacientes cujo núcleo dorsomedial talâmico foi afetado tinham história clínica de comprometimento da memória persistente. No entanto, segundo este artigo, autópsias realizadas em quatro pacientes com SK mostraram lesões nos corpos mamilares, na linha média e porção anterior do tálamo, mas não nos núcleos dorsomediais talâmicos. Pitel, Chételat, Le Berre (2012)<sup>10</sup> analisaram os danos estruturais em pacientes com SK alcoólica e pacientes sem SK alcoólica e foi observado que a memória episódica é prejudicada em ambos os casos, mas que a principal característica que distingue os dois grupos é a gravidade da amnésia, sendo maior no paciente com SK alcoólica. Segundo Visser *et al.* (1999)<sup>26</sup>, a amnésia anterógrada na SK está associada com a atrofia de núcleos na linha média do tálamo, mas não com atrofia de corpos mamilares, do hipocampo, ou do giro-parahipocampal, uma vez que vários pacientes com SK e amnésia severa não apresentaram atrofia de corpos mamilares. E segundo alguns autores, as lesões diencefálicas parecem estar associadas à perda de memória.

Em 12 artigos citados pelos seguintes autores Joyce *et al.* (1994)<sup>30</sup>, Zubaran *et al.* (1996)<sup>9</sup>, Singleton & Martin (2001)<sup>3</sup>, Thomson & Marshall (2006)<sup>19</sup>, Sechi & Serra (2007)<sup>17</sup>, Kopelman *et al.* (2009)<sup>11</sup>, Mancinelli & Ceccanti (2009)<sup>13</sup>, McCormick *et al.* (2011)<sup>14</sup>, Pitel *et al.* (2011)<sup>22</sup>, Thomson, Guerrini, Marshall (2012)<sup>6</sup>, Wijnia *et al.* (2012)<sup>25</sup>, Silva & Enes (2013)<sup>2</sup> foram descritas alterações no metabolismo da glicose. Segundo Singleton

& Martin (2001)<sup>3</sup>, a DT é acompanhada por diversas alterações de glicose no cérebro. Como resultado, há uma redução na incorporação de lipídeos na mielina, alterações marcantes na biossíntese e rotatividade dos neurotransmissores, incluindo a acetilcolina, GABA e glutamato. Além disso, o declínio no aproveitamento da glicose leva a um estado de estresse oxidativo a nível celular (caracterizado por níveis excessivos de radicais livres que podem desencadear vários tipos de danos e/ou morte celular).

Em 14 artigos citados pelos seguintes autores Joyce *et al.* (1994)<sup>30</sup>, Zubaran *et al.* (1996)<sup>9</sup>, Oscar-Berman *et al.* (2004)<sup>27</sup>, Thomson & Marshall (2006)<sup>19</sup>, Fujiwara *et al.* (2007)<sup>12</sup>, Sechi & Serra (2007)<sup>17</sup>, Mancinelli & Ceccanti (2009)<sup>13</sup>, Muñoz (2009)<sup>18</sup>, Paparrigopoulos *et al.* (2010)<sup>15</sup>, McCormick *et al.* (2011)<sup>14</sup>, Thomson, Guerrini, Marshall (2012)<sup>6</sup>, Pitel, Chételat, Le Berre (2012)<sup>10</sup>; Wijnia *et al.* (2012)<sup>25</sup>; Silva & Enes (2013)<sup>2</sup> foram feitas associações entre sexo e idade relacionados à SWK. Em estudo prospectivo de necropsia, citado por Zubaran *et al.* (1996)<sup>9</sup>, a prevalência da SWK, em Sidney, Austrália, foi 2,1% em adultos com mais de 15 anos de idade, abrangendo um amplo espectro de padrões socioeconômicos e culturais. Outros estudos semelhantes incluem o oeste australiano: 2,8%, Nova Iorque: 1,7%, Oslo: 0,8% e Brasil: 2,2%. De acordo com Silva & Enes (2013)<sup>2</sup> tem sido observado que as mulheres são mais suscetíveis a desenvolver esta doença do que os homens e ocorre com maior frequência entre os 30 e 70 anos. A síndrome apresenta uma mortalidade de 17%, sendo mais prevalente em homens do que em mulheres. Segundo Thomson, Guerrini, Marshall (2012)<sup>6</sup> é mais provável que jovens tendem a responder mais rapidamente ao tratamento com tiamina se comparado com pessoas mais idosas.

Em 5 artigos citados pelos seguintes autores Zubaran *et al.* (1996)<sup>9</sup>, Singleton & Martin (2001)<sup>3</sup>; Thomson & Marshall (2006)<sup>19</sup>, McCormick *et al.* (2011)<sup>14</sup>, Thomson, Guerrini, Marshall (2012)<sup>6</sup> foram descritas as alterações nas concentrações de magnésio relacionadas à DT. O magnésio frequentemente está reduzido ou mesmo esgotado em consumidores crônicos de álcool. O Magnésio age como cofator para muitas enzimas dependentes da tiamina: a exemplo da necessidade de magnésio para o difosfato de tiamina aderir a transcetolase e a outras enzimas de ligação ao difosfato de tiamina antes da sua ativação. A deficiência deste metal pode também induzir sinais clínicos de DT. A hipomagnesemia pode dificultar a resposta ao tratamento com tiamina e deve ser tratada com reposição apropriada. A administração de magnésio ao tratamento com tiamina é importante para obtenção de uma melhor resposta das células cerebrais.

Em 2 artigos citados pelos seguintes autores Thomson & Marshall (2006)<sup>19</sup>, Thomson, Guerrini, Marshall (2012)<sup>6</sup> foram citados o tratamento com Pabrinex. Esta droga contém riboflavina e piridoxina, o que teórica-

mente pode limitar o acúmulo de glutamato na carência de tiamina. E também contém a nicotinamida, que pode corrigir a deficiência insuspeita de ácido nicotínico. Além disso, foi citada, a presença de ácido ascórbico em sua composição. No Reino Unido, a tiamina parentérica é dada como Pabrinex, este medicamento tem a vantagem de repor uma série de nutrientes deficientes como o ácido nicotínico já citado.

Nesse contexto, é importante que os profissionais da saúde estejam mais atentos para orientar e viabilizar o acesso à informação para pacientes com a síndrome, levando em conta que esses pacientes estão em situações críticas e que o tardar dessas orientações podem ter consequências indesejáveis resultando em estupor, coma e até mesmo a morte. A mensagem mais importante é de que não se deve esperar pela confirmação do diagnóstico para dar início ao tratamento.

## 5. CONCLUSÃO

Após a realização da revisão da literatura sobre o assunto é importante salientar que o abuso de álcool é um dos mais sérios problemas de saúde pública e a síndrome de Wernicke-Korsakoff é uma das mais graves consequências do alcoolismo, apesar de não ser tão conhecida pela população e até mesmo por profissionais da área de saúde. Os profissionais da saúde precisam ter mais conhecimento sobre a síndrome e também estabelecer melhores critérios de diagnóstico, uma vez que o diagnóstico clínico precoce é de suma importância para evitar o agravamento da doença e representa um importante passo para o tratamento da mesma. Apesar da síndrome encontrar-se mais associada ao alcoolismo crônico, pode surgir em outros contextos e deve ser considerado o diagnóstico diferencial.

## REFERÊNCIAS

- [1] Heckmann W, Silveira CM. Álcool e suas consequências: uma abordagem multiconceitual, cap. 3, 2009. [acesso 01 ago. 2014]. Disponível em: <http://www.cisa.org.br/UserFiles/File/alcoolesuasconsequencias-pt-cap3.pdf>.
- [2] Silva A, Enes A. Síndrome de Wernicke-Korsakoff- revisão literária da sua base neuroanatômica. *Arq Med.* 2013; 27(3):121-7.
- [3] Singleton CK, Martin PR. Molecular mechanisms of thiamine utilization. *Current Molecular Medicine*, 2001; 1:197-207.
- [4] Maciel CD, Laranjeira R, Lauer H. Nutrição no paciente dependente de álcool – Aspectos pertinentes ao clínico. Artigo apresentado na reunião do Departamento de Dependência Química da Associação Brasileira de Psiquiatria – ABP. 1999.
- [5] Mendes KDS, Silveira RCDP, Galvão CM. Revisão integrativa: método de pesquisa para a incorporação de evidências na saúde e na enfermagem. *Texto Contexto Enferm, Florianópolis*; 2008; 17(4):758-64.
- [6] Thomson AD, Guerrini I, Marshall EJ. The Evolution and Treatment of Korsakoff's Syndrome Out of Sight, Out of Mind? *Neuropsychol Rev* 2012; 22:81–92.
- [7] Guyton AC, Hall JE. *Tratado da Fisiologia Médica*. 11ª ed. Rio de Janeiro: Elsevier; 2006.
- [8] Sullivan EV, Pfefferbaum A. Neuroimaging of the Wernicke–Korsakoff Syndrome. *Alcohol & Alcoholism*. 2009; 44(2):155–165.
- [9] Zubarán C, Fernandes J, Martins F, Souza J, Machado R, Cadore M. Aspectos clínicos e neuropatológicos da síndrome de Wernicke-Korsakoff. *Rev. Saúde Pública*. 1996; 30(6):602-8.
- [10] Pitel AL, Chetelat G, Le Berre AP, *et al.* Macrostructural abnormalities in Korsakoff syndrome compared with uncomplicated alcoholism. *Neurology*. 2012; 78:1330.
- [11] Kopelman MD, Thomson AD, Guerrini I, Marshall EJ. The Korsakoff Syndrome: clinical aspects, psychology and treatment. *Alcohol & Alcoholism*. 2009; 44(2):148–54.
- [12] Fujiwara E, Brand M, Borsutzky S, Steingass HP, Markowitsch HJ. Cognitive performance of detoxified alcoholic Korsakoff syndrome patients remains stable over two years. *Journal of clinical and experimental neuropsychology*. 2007; 1–12.
- [13] Mancinelli, R, Ceccanti M. Biomarkers in Alcohol Misuse: Their Role in the Prevention and Detection of Thiamine Deficiency. *Alcohol & Alcoholism*, 2009; 44(2): 177–182.
- [14] McCormick LM, Buchanan JR, Onwuameze OE, Pierson RK, Paradise S. Beyond Alcoholism: Wernicke-Korsakoff Syndrome in Patients With Psychiatric Disorders. *CognBehavNeurol*. 2011; 24(4):209-16.
- [15] Paparrigopoulos T, Tzavellas E, Karaiskos D, Kouzoupis A, Liappas I. Complete Recovery from Undertreated Wernicke-Korsakoff Syndrome Following Aggressive Thiamine Treatment. *In vivo*, 2010; 24:231-4.
- [16] Emsley R, Smith R, Roberts M, Kapnias S, Pieters H, Maritz S. Magnetic Resonance Imaging em alcoholic Korsakoff's Syndrome: evidence for no association with alcoholic dementia. *Alcohol & Alcoholism*. 1996; 31(5):479-86.
- [17] Sechi G, Serra A. Wernicke's encephalopathy: new clinical settings and recent advances in diagnosis and management. *Lancet Neurol*. 2007; 6:442-55.
- [18] Muñoz DR. Alcoholismo y déficit nutricional: Síndrome de Wernicke–Korsakoff. *Médicas Uis - Revista de los estudiantes de medicina de la Universidad Industrial de Santander*. 2009.
- [19] Thomson AD, Marshall EJ. The natural history and pathophysiology of Wernicke's Encephalopathy and Korsakoff's Psychosis. *Alcohol & Alcoholism*. 2006; 41(2):151–8.
- [20] Nazarov B, Jeannin S, Mejdoubi M, *et al.* Teaching neuroimaging: Bilateral anterior thalamic and fornix macrohemorrhage in Wernicke-Korsakoff syndrome. *Neurology*. 2011; 77.
- [21] Zahr NM, Kaufman KL, Harper CG. Clinical and pathological features of alcohol-related brain damage. *Nat. Rev. Neurol*. 2011; 7:284–94.
- [22] Pitel AL, Zahr NM, Jackson K, Sassoon SA, Rosenbloom MJ, Pfefferbaum A, Sullivan EV. Signs of Preclinical Wernicke's Encephalopathy and Thiamine Levels as Predictors of Neuropsychological Deficits in Alcoholism without Korsakoff's Syndrome. *Neuropsychopharmacology*. 2011;

36:580–8.

- [23] Svanberg J, Evans JJ. Neuropsychological Rehabilitation in Alcohol-Related Brain Damage: A Systematic Review. *Alcohol and Alcoholism*. 2013; 1–8.
- [24] Brewer C. Minor brain damage and alcoholism. *British Medical Journal*. 1981; 283(6289):455. [acesso 01 ago. 2014]. Disponível em: <http://www.bmj.com/content/bmj/283/6289/456.1.full.pdf>.
- [25] Wijnia JW, Van de Wetering BJM, Zwart E, Nieuwenhuis KGA, Goossens MA. Evolution of Wernicke-Korsakoff Syndrome in Self-Neglecting Alcoholics: Preliminary Results of Relation with Wernicke-Delirium and Diabetes Mellitus. *The American Journal on Addictions*. 2012; 21:104–10.
- [26] Visser PJ, Krabbendam L, Verhey FRJ, Hofman PAM, Verhoeven WMA, Tuinier S, Wester A, Van Den Berg YWMM, Goessens LFM, Van Der Werf YD, Jolles J. Brain correlates of memory dysfunction in alcoholic Korsakoff's syndrome. *J NeurolNeurosurg Psychiatry*. 1999; 67:774–778.
- [27] Oscar-Berman M, Kirkley SM, Gansler DA, Couture A. Comparisons of Korsakoff and non-Korsakoff Alcoholics on neuropsychological tests of prefrontal brain functioning. *Alcohol ClinExp Res*. 2004; 28(4):667-75.
- [28] Hayes SM, Fortier CB, Levine A, Milberg WP, Mcglinchey R. Implicit Memory in Korsakoff's Syndrome: A Review of Procedural Learning and Priming Studies. *Neuropsychol Rev*. 2012; 22(2):132–53.
- [29] Beaunieux H, Pitel AL, Witkowski T, Vabret F, Viader F, Eustache F. Dynamics of the Cognitive Procedural Learning in Alcoholics with Korsakoff's Syndrome. *Alcoholism: Clinical and experimental research*. 2013; 37(6).
- [30] Joyce EM, Rio DE, Ruttimann UE, Rohrbaugh JW, Martin PR, Rawlings RR, Eckardt MJ. Decreased Cingulate and Precuneate Glucose Utilization in Alcoholic Korsakoff's Syndrome. *Psychiatry Research*, 1993; 54:225-39.
- [31] Cullen KM, Halliday GM, Caine D, Kril JJ. The nucleus basalis (Ch4) in the alcoholic Wernicke-Korsakoff syndrome: reduced cell number in both amnesic and non-amnesic patients. *Journal of Neurology, Neurosurgery, and Psychiatry*. 1997; 63:315–20.
- [32] Gazdzinski S, Durazzo TC, Yeh PH, Hardin D, Banys P, Meyerhoff DJ. Chronic cigarette smoking modulates injury and short-term recovery of the medial temporal lobe in alcoholics. *Psychiatry Res*, 2008; 162(2):133–45.

