

# ODONTODISPLASIA REGIONAL: UM RELATO DE CASO CLÍNICO EM ORTODONTIA

## REGIONAL ODONTODYSPLASIA: A CASE REPORT IN ORTHODONTICS

FRANCISCO KELMER<sup>1\*</sup>, BRUNO RICARDO FRANCISCO TRAVESSOLO<sup>2</sup>, KARLA GRAZIELLE GOMES BRAGA OLIVEIRA<sup>2</sup>, RENATA CRISTINA GOBBI OLIVEIRA<sup>3</sup>, JULYANO VIEIRA DA COSTA<sup>4</sup>

1. Acadêmico do curso de graduação em Odontologia da Faculdade INGÁ, Brasil; 2. Acadêmicos de Pós-graduandos em Ortodontia pela Faculdade INGÁ, Brasil; 3. Professor Doutor, Adjunto das disciplinas de Ortodontia e de Radiologia da Faculdade Ingá; 4. Professor Mestre, Assistente da disciplina de Ortodontia e de Radiologia do Curso de Graduação em Odontologia da Faculdade Ingá.

\* Rua das Andorinhas, Jardim Novo Horizonte, Maringá, Paraná, Brasil. CEP 8701-080. [kelmer.kelmer@hotmail.com](mailto:kelmer.kelmer@hotmail.com)

Recebido em 20/08/2014. Aceito para publicação em 25/09/2014

### RESUMO

A Odontodisplasia Regional é uma anomalia rara de desenvolvimento dentário que afeta as estruturas dentárias mineralizadas criando um aspecto de “dentes fantasmas” que pode atingir tanto a dentição decídua quanto a dentição permanente, possuindo etiologia desconhecida. Possui características clínicas, radiográficas e tomográficas específicas desta rara anormalidade. Os tratamentos têm como perspectiva os cuidados com mastigação e erupção dos dentes expostos, melhora da função e da estética, redução dos problemas psicológicos, emocionais e proteção dos dentes erupcionados afetados. Este relato tem como objetivo apresentar um caso clínico de Odontodisplasia Regional de um paciente de 11 anos de idade da UNINGÁ de Maringá (Unidade de Ensino Superior Ingá - Faculdade Ingá), bem como esclarecer etiologias, aspectos clínicos, radiográficos, tomográficos e terapêuticos e sua correlação com a ortodontia.

**PALAVRAS-CHAVE:** Anomalias dentárias, dentes fantasmas, anormalidades congênicas.

### ABSTRACT

The Regional Odontodysplasia is a rare anomaly of dental development that affects the mineralized tooth structures creating an appearance of "ghost teeth" that can reach both the deciduous dentition to permanent dentition, having unknown etiology. Have clinical, radiographic and tomographic specific characteristics of this rare abnormality. The treatments are as perspective taking care of chewing and tooth eruption exposed, improved function and aesthetics, reducing psychological, emotional problems and protection of erupted teeth affected. This report aims to present a clinical case of a patient Regional Odontodysplasia 11 years of age UNINGA Maringa (Unit Inga Higher Education - Faculty Inga), as well as clarify etiologies, clinical, radiographic, CT and therapeutic aspects and its cor-

relation with orthodontics.

**KEYWORDS:** Dental anomalies; ghosts teeth; congenital abnormalities.

### 1. INTRODUÇÃO

A Odontodisplasia Regional é uma anomalia rara de desenvolvimento dentário que afeta as estruturas dentárias mineralizadas (folículo, dentina, esmalte, cemento e polpa), podendo envolver tanto a dentição decídua quanto a dentição permanente<sup>1,2</sup>.

O primeiro relato de odontodisplasia regional foi relatado pela primeira vez no ano de 1947. Esta anomalia afeta dentina e esmalte, devido às máis-formações, gerando um aspecto de dentes fantasmas<sup>3,4,5</sup>.

Está anomalia pode acometer tanto a maxila quanto a mandíbula ou ambos os arcos, sendo que a mais envolvida é a maxila. Esta anomalia rara acomete geralmente o lado esquerdo da maxila se localizando em grande parte na região anterior do osso e não há tendência de ocorrência em uma determinada raça ou grupo étnico<sup>5,6,7,8,9</sup>.

A Odontodisplasia Regional possui etiologia desconhecida, entretanto existe uma ampla variedade de fatores associados, dentre os quais se encontram: distúrbios vasculares, mutações somáticas, uso de medicamentos, falha na migração de células da crista neural, infecções virais, trauma local<sup>10</sup>.

Segundo Ruela & Sampaio (1998)<sup>5</sup>, durante o exame clínico, pode ser observado hipoplasia do esmalte e dentina em dentes com tamanho e forma alterados; sua coloração varia do amarelo ao castanho; verifica-se que a dentina se torna friável decorrente da mineralização defeituosa.

Outras alterações decorrentes desta anomalia são a presença de cáries dentárias e lesões inflamatórias periapicais, assim como a presença de uma expansão gengival não-inflamatória na região dos dentes que não erupcionaram. Podem ainda ser observados edema gengival, gengivite e em alguns pacientes podem ser relatados dor e abscesso na área afetada, em decorrência do acesso bacteriano à polpa<sup>9,11,12</sup>.

Radiograficamente, o osso afetado é denso e esclerótico, irregular e, muitas vezes podem ser vistos trabéculas dispostos verticalmente. Os dentes afetados apresentam uma aparência de "fantasma", devido à reduzida espessura e radiodensidade esmalte e dentina, geralmente se caracterizam com forames apicais abertos e raízes curtas, podendo também detectar múltiplos nódulos pulpares ou calcificações distróficas da polpa<sup>2,11,13</sup>.

Histológica-mente, existe uma considerável redução em número de dentina e os túbulos dentinários. O esmalte é hipoplásico e hipomineralizado. O conteúdo pulpar possui cálculos livres ou aderidos, que podem apresentar túbulos ou consistir em calcificações laminares<sup>14,15,16</sup>.

Uma das consequências à deformidade há uma redução de radiodensidade ocasionando finas camadas de dentina e esmalte, proporcionando ao dente um contorno tênue e flocoso, gerando uma aparência de "dente fantasma"<sup>4,5,17</sup>.

Na literatura é possível encontrar diversas alternativas de tratamento, sendo algumas mais conservadoras, outras mais invasivas<sup>10,18</sup>.

Dessa forma, Ruela & Sampaio (1998)<sup>5</sup>, relatam que os tratamentos têm como perspectiva os cuidados com mastigação e erupção dos dentes expostos, melhora da função e da estética, redução dos problemas psicológicos, emocionais e proteção dos dentes erupcionados afetados.

Para solucionar este problema, próteses parciais de acrílico, podem ser confeccionadas, substituindo os "dentes fantasmas", que deve envolver acompanhamento do paciente periodicamente para controlar o crescimento facial e a erupção dos "dentes fantasmas". Futuramente deve-se tomar decisão com relação a estes "dentes fantasmas" ainda não erupcionados evitando sequelas da retenção de tecido epitelial<sup>4,17</sup>.

Para correção da sobremordida cruzada, uma das alternativas é a expansão maxilar, sendo um recurso de grande utilidade para minimizar ou sanar estas maloclusões. Segundo Tashima (2003)<sup>19</sup>, os aparelhos expansores são dispositivos removíveis, utilizados quando se deseja promover uma expansão superior para correção das mordidas cruzadas dentárias nas dentaduras mistas e decíduas.

Consegue-se também o redirecionamento dos dentes permanentes em desenvolvimento numa posição mais próxima ao normal. Com o tratamento precoce consegue-se ainda um melhor relacionamento esquelético en-

tre as bases apicais<sup>20</sup>.

Este relato tem como objetivo apresentar um caso clínico de Odontodisplasia Regional de um paciente da UNINGÁ de Maringá (Unidade de Ensino Superior Ingá - Faculdade Ingá), bem como esclarecer etiologias, aspectos clínicos radiográficos, tomográficos e terapêuticos e sua correlação com a ortodontia.

## 2. RELATO DE CASO

O paciente P. J. R., do gênero masculino, melano-derma, 11 anos de idade, sem história médica relevante compareceu na clínica odontológica da UNINGÁ de Maringá (Unidade de Ensino Superior Ingá - Faculdade Ingá), relatando como queixa principal a falta de dentes que ainda não irromperam e a estética.

Durante a anamnese, a mãe relatou que a gestação foi normal, e não há relatos de nenhuma condição sistêmica associada.

Ao exame clínico, foram constatados que na maxila do lado direito estava presente apenas o elemento dentário 53, enquanto os outros elementos dentários (maxila esquerda e mandíbula) encontravam-se normais de acordo com a cronologia dentária (Figura 1)

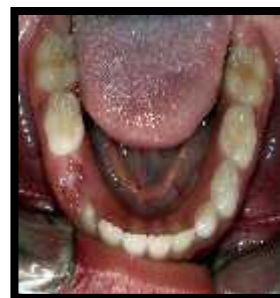
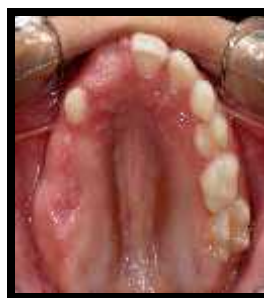
Figura 1. A

Figura 1. B

Figura 1. Imagem da arcada superior mostrando os elementos dentários presentes figura: 1-A, Imagem da arcada inferior mostrando os elementos dentários presentes figura 1-B. **Fonte:** Radiologia e Tomografia Odontológica Martinhão (2014) - documentação do paciente.

Quanto aos elementos permanentes da maxila do lado direito, encontravam-se ausentes; na maxila do lado esquerdo e mandíbula se encontram também normais de acordo com a cronologia de erupção (Figuras 2,3).

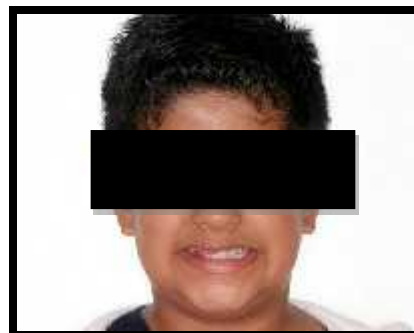
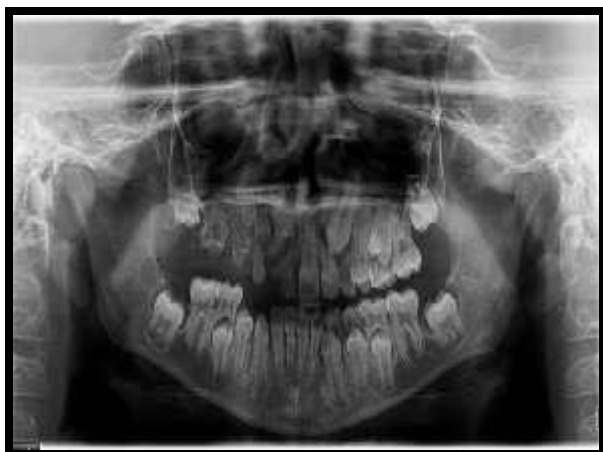
Figura 2. Imagem do paciente sorrindo, com ausência de vários elementos, função e estética comprometidos.

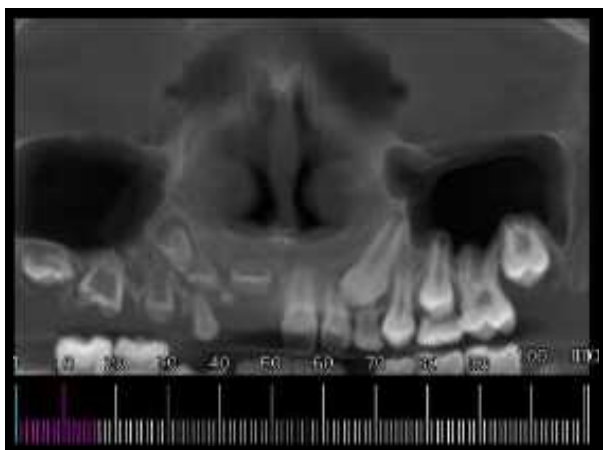
No exame radiográfico panorâmico, constatou-se no hemiarco superior direito, a presença dos “dentes fantasmas” acometendo os elementos 11, 12, 13, 14, 16, 17; evidenciando-se um aumento da sua densidade radiográfica, simbolizando uma anormalidade na formação destes elementos e também pode-se observar ausência do germe dentário 15. No hemiarco superior esquerdo e na arcada inferior, os elementos dentários permanentes e decíduos encontravam-se dentro dos parâmetros de normalidade (Figura 3).

Na arcada inferior mostrando os elementos dentários presentes e sua cronologia de erupção normal.



**Figura 3.** Radiografia panorâmica em que verifica-se a presença de dentes fantasmas no hemiarco superior direito. **Fonte:** Radiologia e Tomografia Odontológica Martinhão (2014)- documentação do paciente.

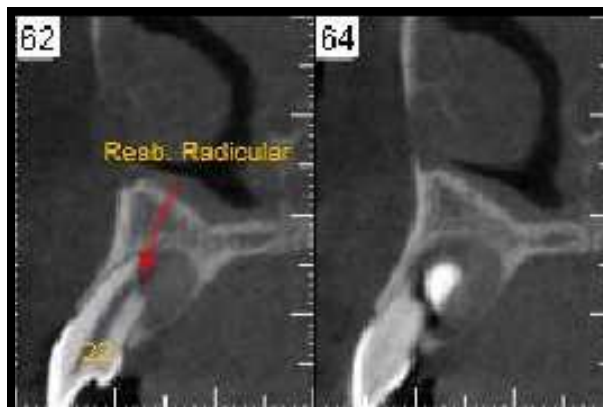
Os “dentes fantasmas” se apresentavam com uma fina demarcação entre dentina e esmalte, imagem radiolúcida, coroa mal formada com ápice aberto e incompleto, câmaras pulpares amplas.



**Figura 4.** Tomografia computadorizada do paciente evidenciando a odontodisplasia Regional. **Fonte:** Radiologia e Tomografia Odontológica Martinhão (2014) - documentação do paciente.

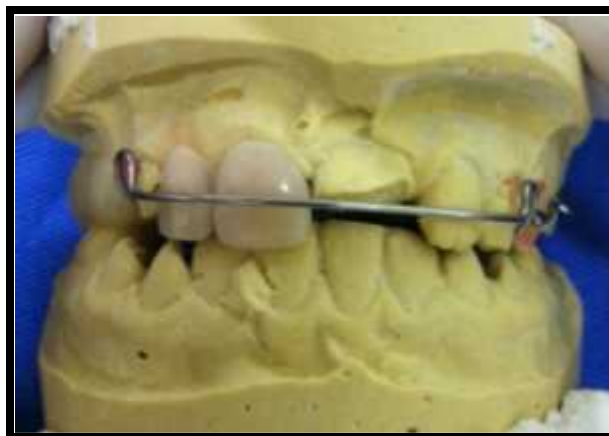Pelo exame tomográfico verificaram-se imagens compatíveis com má formação de tamanho, forma e es-

pesura de esmalte, de coroa e de raiz no primeiro quadrante da região da maxila, sugerindo o diagnóstico de odontodisplasia regional (Figura 4).

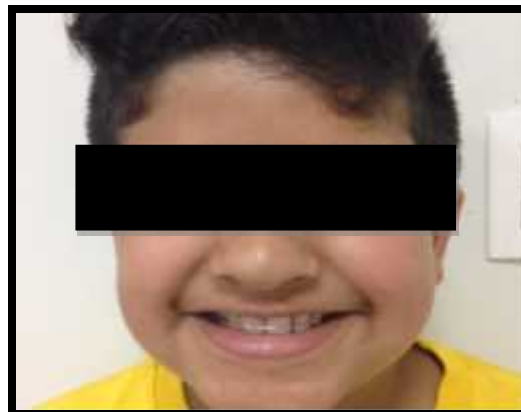

**Figura 05.** Tomografia computadorizada constatando-se o início de reabsorção radicular externa no elemento 22. **Fonte:** Radiologia e Tomografia Odontológica Martinhão (2014) documentação do paciente.

Também foi constatada através dos cortes transagiais a presença de reabsorção radicular externa no elemento 22 (Figura 5).



**Figura 6.** Placa de Hawley com expansor e com dentes de acrílico.



**Figura 7.** Aparelho reabilitador instalado.

Analisando os exames de hemograma completo solicitados, verificaram-se índices dentro da normalidade.

Com o intuito de devolver a função mastigatória, fonética e a estética, foi decidido como plano de tratamento uma placa de Hawley com expansor e com dentes de acrílico devido à maloclusão transversal já instalada (mordida cruzada posterior) (Figura 6). Após a correção, será efetuada nova confecção de placa temporária em acrílico até que a criança alcance uma idade para confecção de implantes dentários definitivos.

### 3. DISCUSSÃO

A Odontodisplasia Regional é uma anomalia dentária rara que é geralmente acomete a maxila, sendo o lado esquerdo acometido com maior frequência segundo Crawford & Alfred (1989)<sup>8</sup>, citados por Carreira *et al.* (2011)<sup>9</sup>, o que coincide com o presente estudo em relação ao acometimento de maxila, porém pode se observar que houve uma prevalência total de “dentes fantasmas” no lado direito da maxila, sendo que a prevalência maior acomete o lado esquerdo da maxila e por fim o lado direito.

De acordo com Neville *et al.* (2006)<sup>14</sup>, quando os dentes decíduos são afetados pela Odontodisplasia, acontece episódio semelhante nos dentes permanentes, o que coincide com o caso apresentado no presente estudo.

A etiologia da Odontodisplasia Regional é desconhecida. Porém, existem outros autores que afirmam existir diversos fatores associados à afecção. No referido caso, a criança possuía histórico médico normal sem nenhuma condição sistêmica associada que pudesse levar a ocorrência desta afecção<sup>10,18</sup>.

Como plano de tratamento estabelecido para casos com odontodisplasia regional alguns autores optam pela extração dos dentes envolvidos<sup>21</sup>. Outros autores, como Ruela & Sampaio (1998)<sup>5</sup>, preferem como alternativa uma reabilitação protética parcial. Desse modo, Hadman<sup>21</sup> citados por Carreira *et al.* (2011)<sup>9</sup>, afirmam que o tratamento para a Odontodisplasia Regional ainda continua controverso, não sendo possível alcançar uma forma exata para estabelecimento formal de como tratar.

Assim, o Ortodontista deve atentar-se quanto à idade do paciente, ao número de dentes afetados, às atitudes e os desejos esperados pelo paciente antes de optar por qualquer plano de tratamento.

A intervenção precoce das mordidas cruzadas quando bem indicadas, promovem resultados favoráveis com uma mecânica mais simplificada como a placa de Hawley com expansor e com dentes de acrílico propostos neste relato. Assim, Ghersel *et al.* (1988)<sup>20</sup>, citado por Tashima *et al.* (2003)<sup>19</sup>, afirma que este aparelho tem como objetivo promover uma expansão lenta do arco para corrigir as mordidas cruzadas sem abrir a sutura palatina mediana e como consequência uma inclinação vestibular dos dentes posteriores. O tratamento ortodôn-

tico de torna inviável, devido ao tamanho de raízes existentes nos dentes que são afetados pela doença e devido à sua densidade óssea, que ao receberem forças ortodônticas sofreriam como consequência uma reabsorção de raiz e osso<sup>22,23</sup>.

No caso apresentado a opção de tratamento foi conservadora, mantendo se os elementos fantasmas intra-buciais e instalando-se uma placa de hawley com expansor com objetivo de tratar a mordida cruzada posterior e com dentes de acrílico para fins estéticos, até que o paciente atinja uma idade madura para planejamento de uma possível reabilitação oral.

### 4. CONCLUSÃO

Foi eleito este tratamento devido à perda de função do paciente e estética. Assim, conseguimos lentamente corrigir o problema de má-oclusão transversal que estava instalado no paciente (mordida cruzada posterior, restabelecendo também a autoestima do paciente voltando a sorrir.

Desse modo, o plano de tratamento para a Odontodisplasia Regional deve envolver as necessidades pessoais do paciente, bem como seus desejos, anseios, com o objetivo de um bom restabelecimento estético e funcional.

### REFERÊNCIAS

- [01] Gerlach RF, *et al.* Regional odontodysplasia. Report of two cases. *Oral Surg Oral Med Oral Pathol Oral Radiol Endod* 1998 Mar; 85(3):308-13
- [02] Ferreira TLD, Panella J, Freitas CF. Odontodisplasia-caso familiar raro. *Rev. Odontol. Univ. Cid., São Paulo.* 23(3): 278-83 set-dez. 2011.
- [03] Lima SAA, *et al.* Characteristics of regional odontodysplasia: A case report. *Acta Scientiarum. Health Sciences, Maringá*, v. 34, n. 2, p. 215-219, July-Dec., 2012. In: PORTELA, W.; GONÇALVES, B.C. Odontodisplasia regional - relato de um caso e revisão da literatura. *Revista Brasileira de Odontologia*, v. 45, n. 1, p. 40-46, 1988.
- [04] O'neil DW, Koch MG, Lowe JW. Regional odontodysplasia: report of case. *ASDC J. Dent. Child.*, Chicago, v. 57, n. 6, p. 459-461, Nov.-Dec. 1990.
- [05] Ruela ACO, Sampaio RKPL. Revisão de literatura displasia dentinária e odontodisplasia regional. *Rev Un, Alfenas* 1998.
- [06] Neupert EA. 3d.; WRIGHT, J. M. Regional Odontodysplasia presenting as a soft tissue swelling. *Oral Surg. Oral Med. Oral Pathol., St. Louis*, v. 67, n. 2, p. 193-196, Feb. 1989.
- [07] Regezi JÁ, Sciubba JJ. *Patologia Bucal (Correlações Clinicopatológicas)*. Rio de Janeiro: Guanabara Kogan, 1991, 390p. (Cap. 16 - Anomalias Dentárias).
- [08] Crawford PJM, Alfred MJ. Regional odontodysplasia: a bibliography. *J Oral Pathol.* 1989; 18 (5):251-63.
- [09] Carreira ASD, *et al.* Odonto-displasia regional: relato de caso em maxila com transpasse de linha média. *Rev*

- Gaúcha Odontol., Porto Alegre, v.59, n.1, p.135-139, jan./mar., 2011.
- [10] Zucchini G, González-Providell S. Odontodisplasia regional: Caso clínico. Revista Hospital Clínico Universidad de Chile. V.12, n.4.
- [11] Neville BW, *et. al.* Patologia Oral & Maxilofacial. 2 ed. Rio de Janeiro: Guanabara Koogan, 2004.
- [12] Ribeiro AO, Dantas LP, Silva LCF. Odontodisplasia Regional: Relato de um Caso Clínico. Rev Port Estomatol Cir Maxilofac, v. 49, p.159-163, 2008.
- [13] Scariot R, *et. al.* Regional odontodysplasia: A case report. Rev Odonto Cienc. V.27(3), p. 246-250. 2012.
- [14] Rosa MCT, Marcelino GA, Belchior RS, Souza APP, Parizotto SCOL. Regional odontodysplasia: report of a case. Journal of Clinical Pediatric Dentistry, v. 30, n. 4, p. 333-336, 2006.
- [15] Marques ACL, Castro WH, Vieira CMA. Regional odontodysplasia: an unusual case with a conservative approach. British Dental Journal. 1999; 186(10).
- [16] Ribeiro AO, Dantas LP, Silva LCF. Odontodisplasia Regional: relato de um Caso Clínico. Rev Port Estomatol Cir Maxilofac, v. 49, p.159-163, 2008.
- [17] Kahn MA. Regional odontodysplasia: case report with etiologic and treatment considerations. Oral Surg. Oral Med. Oral Pathol., St. Louis, v. 72, n. 4, p. 462-467, Oct. 1991.
- [18] Cahuana A, Gonzalez Y, Palma C. Clinical Management of Regional Odontodysplasia. Pediatric Dentistry. 2005; 27: 34-39.
- [19] Tashima AY, *et. al.* Tratamento Ortodôntico Precose da Mordida Cruzada Anterior e Posterior: Relato de Caso Clínico. J Bras Odontopediatr Odontol Bebê, Curitiba, v.6, n.29, p.24-31, 2003.
- [20] Portela, W, Gonçalves BC. Odontodisplasia regional – Relato de um Caso e revisão da literatura. Revista Brasileira de Odontologia, V. 45, n, 1 p. 40-46, 1988.
- [21] Hamdan MA. *et. Al.* Regional odontodysplasia: a review of the literature and report of a case. Int J Ped Dent. 2004; v.14(5), p. 363-70.
- [22] Gunduz K, *et. al.* Regional odonto-dysplasia of the deciduous and permanent teeth associated with eruption disorders: a case report. Med Oral Pathol Oral Cir Bucal. 2008;13(9):E563-6
- [23] Furukawa S, Arita ES. Odon-todisplasia regional: relato de dois casos clínicos em dentes permanentes. Revista Brasileira de Odontologia, v. 6, n. 59, p. 424-426, 2002.

