

Tratamento conservador de fratura de mandíbula: relato de caso clínico

Conservative treatment of mandibular fracture: report of clinical case

LUIZ HENRIQUE PIMENTEL MONNERAT¹

BRUNO COUTINHO VARGAS¹

MARCO AURÉLIO DE ALMEIDA GUIMARÃES²

ÍTALO HONORATO ALFREDO GANDELMANN³

MARIA APARECIDA DE ALBUQUERQUE CAVALCANTE⁴

RESUMO: Com o avanço da tecnologia médico-odontológica e o advento de novas técnicas e materiais cirúrgicos de osteossíntese, como por exemplo as placas de micro-fragmentos de titânio reabsorvíveis, ainda utiliza-se, com sucesso, métodos e materiais de custo acessível e resultados satisfatórios no tratamento das fraturas faciais, sobretudo as fraturas de mandíbula. Os bloqueios intermaxilares realizados com fios de aço ou barras rígidas são os mais utilizados. Neste trabalho, será relatado um caso clínico onde foi realizado o tratamento conservador de fratura de corpo direito e parassínfise esquerda da mandíbula, realizado por meio de bloqueio intermaxilar com barras de Erich, fios metálicos e anéis elásticos.

Palavras-Chave: Fraturas. Mandíbula. Tratamento.

ABSTRACT: With the advance of medical and dentistry technology and the advent of new techniques and surgical materials of osteosynthesis, as an example the microfragment plaques of reabsorbable titanium, still uses, with success, methods and materials of amenable cost and satisfactory results in the treatment of facial fractures, mainly the mandible fractures. The intermaxillary blockage accomplished with steel wires or rigid bars are the most frequently used. In this work, it will be reported a clinical case where it was carried out a conservative treatment of a fracture of right body and left parasymphysis of the mandible, accomplished with intermaxillary blockage with Erich bars, metallic wires and elastics rings.

Key-words: Fractures. Mandible. Treatment.

¹Alunos do Curso de Especialização em Cirurgia e Traumatologia Bucomaxilofacial (CTBMF) da Faculdade de Medicina de Petrópolis – ABO – Petrópolis-RJ – Rua Antonio Joaquim de Macedo Soares, 35, Cep 28635-020, Nova Friburgo-RJ, e-mail: monnerathenrique@zipmail.com.br

²Professor de Cirurgia da UNIFESO e Chefe do Serviço de CTBMF do HCTCO de Teresópolis-RJ.

³Professor Livre-Docente e Doutor em Cirurgia da Faculdade de Odontologia da Universidade Federal do Rio de Janeiro – UFRJ, Coordenador do Curso de Especialização em CTBMF da ABO – Petrópolis-RJ.

⁴Professora Titular de CTBMF da Universidade Federal do Rio de Janeiro – UFRJ, Chefe do serviço de CTBMF do Hospital Universitário Clementino Fraga Filho – UFRJ, Docente do Curso de Especialização em CTBMF da ABO – Petrópolis-RJ.

INTRODUÇÃO

O trauma facial apresenta incidência crescente nas últimas quatro décadas, principalmente devido ao aumento dos acidentes automobilísticos e da violência urbana, que continuam sendo as principais causas desses traumatismos em indivíduos jovens (MONTOVANI et al., 2006).

As populações apresentam variações na epidemiologia de fraturas faciais de acordo com a área geográfica, condição socioeconômica da população, época e injúria (HOGG et al., 2000). É importante que sejam realizadas pesquisas periódicas que analisem as mudanças epidemiológicas de uma determinada afecção para que possam ser instituídas medidas de prevenção adequadas.

Dentre as fraturas faciais, merece destaque a fratura de mandíbula, já que alguns

autores a citam como o osso mais lesado em traumas faciais (ALMEIDA; ALONSO; FOGACA, 1995; ANDRADE FILHO et al., 2000).

Anatomicamente, a mandíbula localiza-se no terço inferior da face, constituindo uma região proeminente da mesma. Estes fatos certamente contribuem para a grande incidência de fraturas mandibulares (ANDRADE FILHO et al., 2000). A mandíbula participa de importantes funções vitais, como mastigação, deglutição e fonação e, conseqüentemente, fraturas nesse local e complicações intrínsecas podem levar a prejuízos estéticos, funcionais e financeiros, principalmente quando mal tratadas (ANDRADE FILHO et al., 2000; AZEVEDO; TRENT; ELLIS, 1998).

A mandíbula é o único osso móvel da face, repleto de inserções musculares (VALENTE, 2000). Encurvado em forma de ferradura, com seus ramos saindo de cada lado em região ascendente, contendo o processo alveolar portador dos dentes (SICHER; TANDLER, 1982). Formado por osso compacto, diferentemente da maxila, que é formada por osso esponjoso (SNELL, 1985). Embriologicamente desenvolveu-se a partir de dois ossos que se unem na linha da sínfise mentoniana (DINGMAN; NATIVIG, 1990). Articula-se ao esqueleto fixo da face através da superfície articular do côndilo, que é recoberto por tecido fibroso, em contato direto com o disco articular na Articulação temporomandibular (DINGMAN; NATIVIG, 1990).

Os movimentos mandibulares dependem de dois grupos musculares: Os depressores-retratores, formados pelos músculos geniiohióideo e ventre anterior do digástrico; e elevadores, formados pelos músculos masseter, temporal, pterigóideo medial. O movimento propulsor é realizado pelo músculo pterigóideo lateral (FIGÚN; GARINO, 1994).

Existem diversas classificações: quanto à direção da fratura, severidade, tipo, presença de dentes, dentre outros, porém a mais comum é quanto à localização: região de sínfise; região de corpo; região de ângulo; região de ramo; região de apófise condilar; região de apófise coronóide; região de processo alveolar (DINGMAN; NATIVIG, 1990).

A incidência das fraturas de mandíbula, de acordo com a localização, é de 33,2% para as fraturas de côndilo, 30,7% de corpo, 11,8% de sínfise, 11,6% de ângulo, 6,3% de processo alveolar, 4,5% de ramo, e 1,9% de fraturas do processo coronóide.

A etiologia do trauma facial é heterogênea e o predomínio maior ou menor de um fator etiológico se relaciona com algumas características da população (idade, sexo, classificação social, local, urbana e residencial) (BUSUITO; SMITH; ROBSON, 1986; SHERER et al., 1989). O principal fator etiológico das fraturas faciais são os acidentes de transporte ou tráfego, com uma incidência de aproximadamente 44% (ANDRADE FILHO et al., 2000; KELLMAN, 1984; MARTINI et al., 2006). Entretanto, a agressão também é uma das etiologias mais comuns, ultrapassando, em alguns estudos, o acidente de transporte (ALMEIDA; ALONSO; FOGACA, 1995; BUSUITO; SMITH; ROBSON, 1986), apesar do aumento do número de veículos circulantes nos centros urbanos. Esse fato reflete o aumento da violência e desemprego nas cidades, e por outro lado, a instituição de leis de trânsito mais rígidas, com multas mais elevadas.

O objetivo de maior relevância no tratamento de fraturas mandibulares é restaurar a estrutura para que volte a ter uma função adequada, com a técnica de menor morbidade, que proporcione uma união sólida dos focos de fratura, com uma boa oclusão dentária.

RELATO DO CASO

O Paciente J.L.L.G., 20 anos de idade, leucoderma, sexo masculino, nascido e residente em Teresópolis-RJ, vítima de acidente de trânsito (queda de motocicleta), ocorrido no dia 29/05/2003, foi atendido pelo Serviço de Cirurgia Geral do Hospital das Clínicas de Teresópolis, e apresentou traumatismo crânio-encefálico, traumatismo facial severo,

caracterizado por edema generalizado em terço médio e inferior de face, feridas cortocontusas, feridas abrasivas, desarmonia oclusal e assimetria facial com impossibilidade de abertura bucal.

Foi encaminhado para a equipe de Cirurgia e Traumatologia Buco-Maxilo-Facial para tratamento eletivo. Após avaliação do quadro clínico e exames radiográficos pósterio-anterior e perfil de mandíbula, laterais oblíquas direita e esquerda, constatou-se fraturas do corpo direito e da parassínfise esquerda da mandíbula (Figura 1).

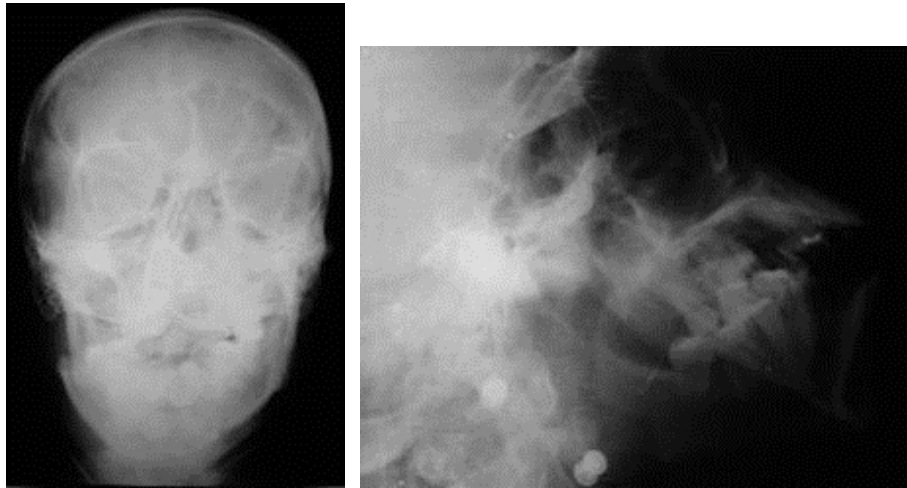


Figura 1. Radiografia pósterio-anterior e perfil de mandíbula tomadas logo após o trauma, antes da intervenção cirúrgica.

Após realizados os exames pré-operatórios, aguardou-se a liberação pela equipe de neurocirurgia, a redução do edema e hematomas faciais, para intervenção cirúrgica.

Na programação cirúrgica, determinou-se realizar a redução incruenta com contenção e imobilização através de barras de Erich, fios de aço e anéis elásticos, sob anestesia geral, com intubação nasotraqueal, com manutenção por quatro semanas e posterior reavaliação para remoção do aparato.

O ato operário transcorreu no dia 06/06/03 segundo o planejado, inclusive com a remoção do elemento dental 47 (segundo molar inferior direito) localizado no traço de fratura. A fixação da barra aos dentes se deu por fios de aço 2.0 (Aciflex) e o bloqueio intermaxilar semi-rígido realizado com anéis elásticos de tamanho 1/4.

O pós-operatório imediato se deu por prescrição de antibióticos antiinflamatórios, incluindo corticosteróides para redução do edema, analgésicos e antieméticos endovenosos inicialmente e via oral diluída posteriormente, dieta líquida hipercalórica, através de sondas ou canudos, cabeceira a 450 graus de angulação, compressas geladas, cuidados gerais e sinais vitais.

O acompanhamento radiográfico seqüencial se deu por ortopantomografias (radiografias panorâmicas), para melhor visualização do resultado (Figura 2). A remoção do bloqueio intermaxilar se deu com 5 semanas, com o acompanhamento radiográfico seguindo por mais 150 dias.

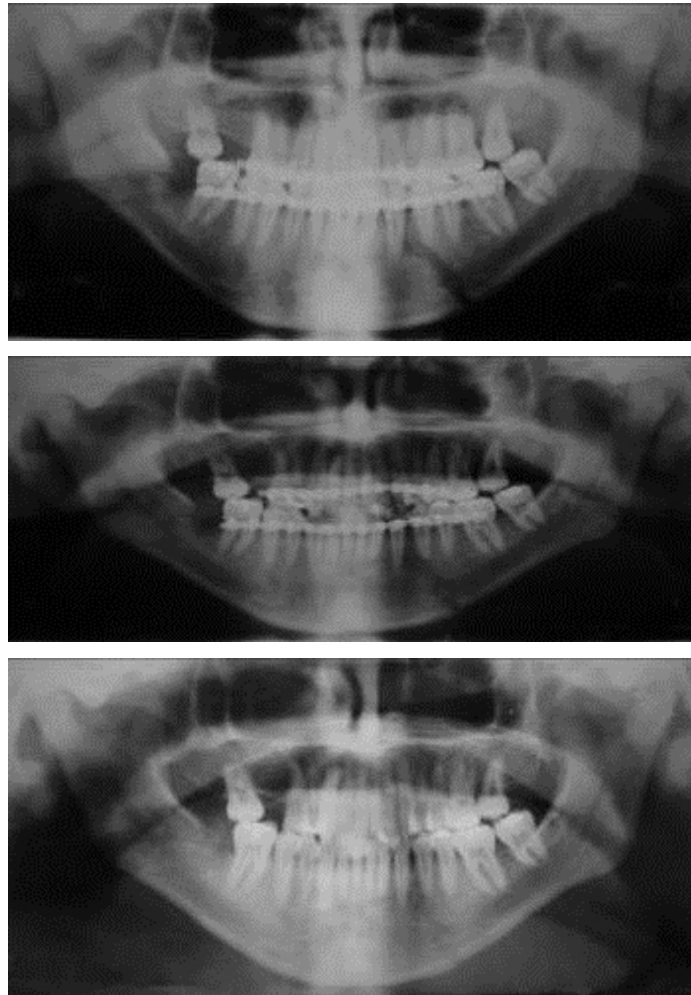


Figura 2. Sequência de radiografias panorâmicas após tratamento conservador da fratura de mandíbula.

DISCUSSÃO

O objetivo de maior relevância no tratamento de fraturas mandibulares é restaurar a estrutura para que volte a ter uma função adequada, com a técnica de menor morbidade, que proporcione uma união sólida dos focos de fratura, com uma boa oclusão dentária.

O sexo masculino continua sendo o mais acometido pelas fraturas mandibulares, assim como a faixa etária mais envolvida é a camada mais jovem da população (MARTINI et al., 2006). A principal causa de fraturas mandibulares, como no caso do paciente relatado neste artigo, é representada pelos acidentes de transporte ou trânsito, principalmente acidentes envolvendo motocicletas (MARTINI et al., 2006). O local mais acometido é o corpo e, conseqüentemente, o tratamento mais utilizado é a fixação interna rígida com miniplaca e parafuso, cujo benefício ultrapassa as complicações. Entretanto, nesse caso, foi utilizado o tratamento conservador, com a utilização de bloqueio intermaxilar com barras de Erich, fios de aço e anéis elásticos.

Todo tratamento de fraturas ósseas segue os mesmos princípios básicos: Redução, Contenção e Imobilização (VALENTE, 2000), sendo que raramente se enquadra como emergência, um ferimento que indique risco de vida, deve ser considerado em primeiro lugar, mas é possível obter-se bons resultados, mesmo após duas ou três semanas (DINGMAN; NATIVIG, 1990).

A redução pode ser aberta ou fechada, sendo que na fechada, a manipulação é sem exposição cirúrgica do osso, ao contrário da aberta que expõem os cotos da fratura e realiza-

se osteossíntese rígida com placas de micro-fragmentos ou semi-rígida com fios de aço. Na redução fechada, o cirurgião manipula e traciona o osso sob a pele intacta, até que a fratura fique na posição correta (KRUGER, 1984).

Nas fraturas mais antigas, em que os movimentos ósseos não estejam livremente móveis, a tração fornecida por anéis elásticos de borracha, aplicados entre os maxilares, exerce uma força potente e contínua que irá reduzir a fratura no período de 15 minutos à 24 horas (KRUGER, 1984). A tração elástica sobrepuja três fatores: a tração muscular ativa que desloca os fragmentos; o tecido conjuntivo organizado no local; e o mau posicionamento causado pela direção e força do traumatismo (BARROS; MANGANELLO DE SOUZA, 2004). Quando as fraturas não são tratadas em alguns dias ou estão gravemente deslocadas, a redução dos segmentos ósseos à posição correta e uma adequada fixação intermaxilar podem tornar-se difíceis (PETERSON et al., 1999), podendo, nestes casos, utilizar-se ainda fios de aço, também no bloqueio intermaxilar rígido, no lugar dos anéis elásticos (BARROS; MANGANELLO DE SOUZA, 2004). Os aparelhos de fixação devem ser removidos após quatro a seis semanas de utilização (VALENTE, 2000).

CONCLUSÃO

O tratamento incruento das fraturas mandibulares de corpo e sínfise, com a utilização de bloqueio intermaxilar, seja rígido, amarra com fios de aço, ou semi-rígido com a utilização de anéis elásticos, ainda pode ser o de escolha, desde que a fratura não esteja com consolidação viciosa em estado avançado, seja pelos custos elevados das placas de micro-fragmentos ou por evitar procedimentos invasivos, no caso de osteossíntese com fios de aço. Obviamente em detrimento ao tempo determinado pelo pós-operatório, que no caso de osteossíntese rígida realizadas com placas de microfragmentos, é menor, não necessitando de bloqueio no pós-operatório.

REFERÊNCIAS

- ALMEIDA, O.M.; ALONSO, N.; FOGACA, W.C. Fraturas de face. Análise de 130 casos. **Rev Hosp Clín Fac Med São Paulo**, v.50, p.10-2, 1995.
- ANDRADE FILHO, E.F. et al. Fraturas de mandíbula: análise de 166 casos. **Rev Assoc Med Brás**, v.46, p.272-6, 2000.
- AZEVEDO, A.B.; TRENT, R.B.; ELLIS, A. Population based analysis of 10.766 hospitalizations for mandibular fractures in California, 1991 to 1993. **J Trauma**, v.45, p.1084-7, 1998.
- BARROS, J.J.; MANGANELLO DE SOUZA, L.C. **Traumatismo Buco-Maxilo-Facial**. 2. ed. São Paulo, Ed. Roca, 2004.
- BUSUITO, M.J.; SMITH, D.J.; ROBSON, M.C. Mandibular fractures in an urban trauma center. **J Trauma**, v.26, p.826-9, 1986.
- DINGMAN, R.O.; NATIVIG, P. **Cirurgia das fraturas faciais**. São Paulo: Ed. Santos, 1990.
- FIGÚN, M.E.; GARINO, R.R. **Anatomia odontológica funcional e aplicada**. 3. ed. Rio de Janeiro: Ed. Panamericana, 1994.
- HOGG, N.J.V. et al. Epidemiology of maxillofacial injuries at trauma hospitals in Ontario, Canada, between 1992 and 1997. **J Trauma**, v.49, p.425-31, 2000.
- HORIBE, E.K. et al. Perfil epidemiológico de fraturas mandibulares tratadas na Universidade Federal de São Paulo – Escola Paulista de Medicina. **Rev Assoc Med Bras**, v.50, n.4, p.417-21, 2004.
- KELLMAN, R.M. Repair of mandibular fractures via compression plating and more traditional techniques: a comparison of results. **Laryngoscope**, v.94, p.1560-7, 1984.
- KRUGER, G.O. **Cirurgia bucal e maxilo-facial**. 5. ed. Rio de Janeiro: Guanabara Koogan, 1984.
- MARTINI, M.Z. et al. Epidemiology of mandibular fractures treated in a Brazilian level I trauma Public Hospital in the City of São Paulo, Brazil. **Braz Dent J**, v.17, n.3, p.243-8, 2006.
- MONTOVANI, J.C. et al. Etiologia e incidência das fraturas faciais em adultos e crianças: experiência em 513 casos. **Rev Bras Otorrinolaringol**, v. 72, n.2, p.235-41, 2006.

PETERSON, L. et al. **Cirurgia oral e maxilofacial contemporânea**. 3. ed. Rio de Janeiro: Guanabara Koogan, 1999.

SHERER, M. et al. An analysis of 1423 facial fractures in 788 patients at an urban trauma center. **J Trauma**, v.29, p.388-90, 1989.

SICHER, H.; TANDLER, J. **Anatomia para Dentistas**. 6. ed. São Paulo: El Ateneo, 1982.

SNELL, R.S. **Histologia Clínica**. Rio de Janeiro: Interamericana, 1985.

VALENTE, C. **Emergências em Bucomaxilofacial**: clínicas, cirúrgicas e traumatológicas. Ed. Reventer, 2000.

Enviado em: julho de 2008.

Revisado e Aceito: agosto de 2008.