

## **MÁ OCLUSÃO DE CLASSE II COM BIPROTRUSÃO TRATADA COM COMPENSAÇÃO DENTARIA– RELATO DE CASO CLÍNICO**

### **CLASS II MALOCCLUSION WITH BIPROTRUSION TREATED WITH DENTAL COMPENSATION- CLINICAL CASE REPORT**

**JOYCE PEREIRA CESTARO RIBEIRO.** Especialista em Ortodontia pela SOEP-FACSETE, Porto Velho-RO.

**HEDIBERTON ALVES DE AGUIAR.** Especialista em Ortodontia pela SOEP-FACSETE, Porto Velho-RO.

**SHARON ESTEFANI CARRION BUSTAMANTE.** Especialista em Ortodontia pela CPO-UNINGÁ, Bauru-SP.

**ROBERTO HENRIQUE DA COSTA GREC.** Coordenador do curso de especialização em Ortodontia CPO-UNINGÁ, Bauru-SP.

**KARINA MARIA SALVATORE DE FREITAS.** Coordenadora do curso de Mestrado em Odontologia do Centro Universitário Ingá UNINGÁ, Maringá-PR.

**RODRIGO HERMONT CANÇADO.** Professor do curso de Mestrado em Odontologia do Centro Universitário Ingá UNINGÁ, Maringá-PR.

**FABRÍCIO PINELLI VALARELLI.** Professor do curso de Mestrado em Odontologia do Centro Universitário Ingá UNINGÁ, Maringá-PR.

Av José Vicente Aiello 8-09 lote D4, Cep 17053-191, Bauru-SP. E-mail: kmsf@uol.com.br

#### **RESUMO**

A má oclusão de Classe II com biprotrusão e mordida aberta anterior é um dos grandes desafios para o ortodontista. O presente relato clínico tem com objetivo mostrar o tratamento de uma paciente com má oclusão de Classe II associada a uma excessiva vestibularização dos incisivos superiores e inferiores. O plano de tratamento proposto inicialmente previa um tratamento orto-cirúrgico, porém como houve recusa da paciente em se submeter à cirurgia foi proposto como segunda opção de tratamento a compensação dentoalveolar com eficiência para solucionar os problemas estéticos da paciente sem que o problema do sorriso gengivoso fosse resolvido. Para a correção da discrepância anteroposterior foi realizado o fechamento dos espaços das extrações dos dentes 14, 26, 34, 45, e uso de elásticos intermaxilares para a correção da Classe II e da mordida aberta. Ao final do tratamento obteve-se a correção da discrepância anteroposterior e fechamento dos espaços inicialmente presentes.

**PALAVRAS-CHAVE:** Ortodontia. Extração. Má oclusão de Classe II.

#### **ABSTRACT**

Class II malocclusion with biprotrusion and anterior open bite is one of the greatest challenges for the orthodontist. This clinical case aims to demonstrate the treatment of a patient with Class II malocclusion associated with an excessive proclination of upper and lower incisors. The originally proposed treatment plan included ortho-surgical treatment; however, due to the patient's refusal to undergo surgery, it was proposed a second treatment option the dentoalveolar compensation with efficiency to solve the patient's aesthetical problems, except for the gummy smile. For the anteroposterior discrepancy

correction, the closure of extraction spaces, the use of intermaxillary elastics for sagittal discrepancy and open bite correction have been made. At the end of the treatment, the anteroposterior discrepancy correction and the closure of extraction spaces were achieved.

**KEY-WORDS:** Orthodontics. Class II Malocclusion. Extraction.

## **INTRODUÇÃO**

A má oclusão de Classe II atinge aproximadamente 40% da população que procura tratamento ortodôntico, sua origem é multifatorial podendo estar relacionado a um prognatismo maxilar, retrognatismo mandibular ou de ambos, com ou sem alterações dimensionais, variando de acordo com o grau da má oclusão, associados ou não à atresia da maxila e a mordida aberta (FREITAS et al., 2003; PATEL et al., 2004).

O tratamento para as discrepâncias de Classe II em pacientes adultos com comprometimento esquelético é cirúrgico. Porém, se o paciente não aceitar a cirurgia ortognática, a compensação dentária passa a ser uma possibilidade viável. Dentre as possibilidades compensatórias, as extrações se apresentam como uma boa alternativa, principalmente para pacientes que tem associação de discrepância vertical.

Protocolos de tratamento para malocclusão de Classe II frequentemente requerem a extração de 2 pré-molares superiores ou 4 pré-molares. A extração de 4 pré-molares é indicada primariamente para apinhamento no arco mandibular, discrepância cefalométrica ou a combinação de ambos (JANSON et al., 2006).

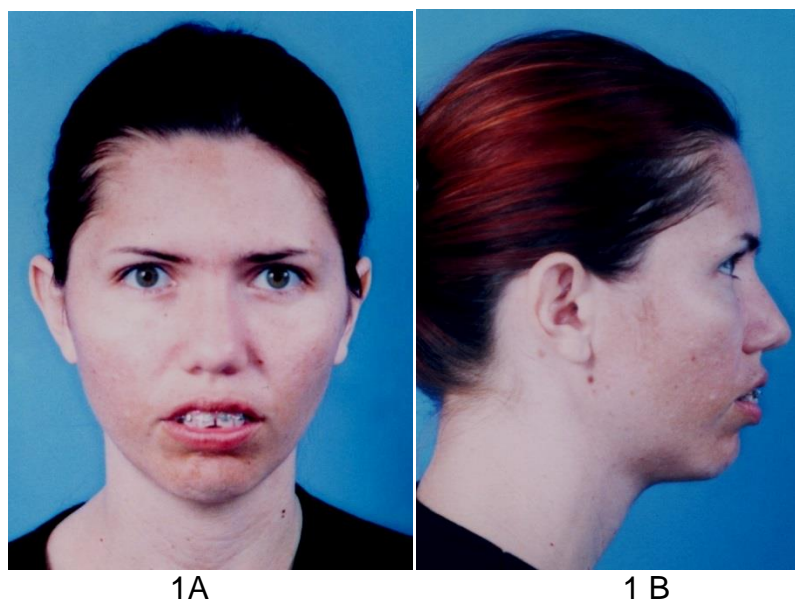Para o sucesso do tratamento o controle de ancoragem consiste em um fator de extrema importância, principalmente para os casos de Classes II, moderadas a severas, onde todo ou a maior parte do espaço proveniente das extrações deve ser utilizado para o alinhamento dentário e para a retração anterior, permitindo melhora na relação dentária, redução da protrusão dentária e, conseqüentemente, no perfil do paciente (VALARELLI et al., 2013).

O presente caso clínico irá apresentar solução para o tratamento de Classe II associado à biprotrusão, com tratamento de compensação dentária, com fechamento dos espaços dos dentes já extraídos (14,26,34,45) onde a paciente já havia iniciado tratamento ortodôntico anteriormente, o que colaborou para o fechamento da mordida aberta anterior e melhor posicionamento dos incisivos, solucionando assim a biprotrusão, tendo assim ao final um resultado satisfatório e estável, após 1 ano de controle.

## **RELATO DO CASO CLÍNICO**

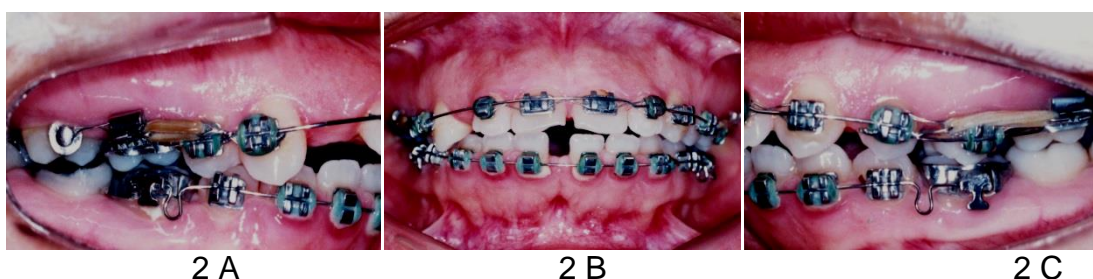
Paciente E.V.M.V., gênero feminino, procurou a clínica de especialização em Ortodontia para retratamento, queixando-se principalmente “da estética do seu sorriso, pois seus dentes eram muito para frente”. No exame clínico extrabucal inicial observou-se que a paciente apresentava um padrão mesocefálico, perfil convexo, assimetria facial dentro dos padrões de normalidade, desequilíbrio dos terços faciais com o terço inferior aumentado. Na região peribucal verificou-se ausência de selamento labial passivo, sulco

mentoniano acentuado e uma hipertoncidade da musculatura mentoniana. Verificou-se também um comprometimento da atratividade do sorriso com grande exposição gengival e dos incisivos superiores (Figura 1)



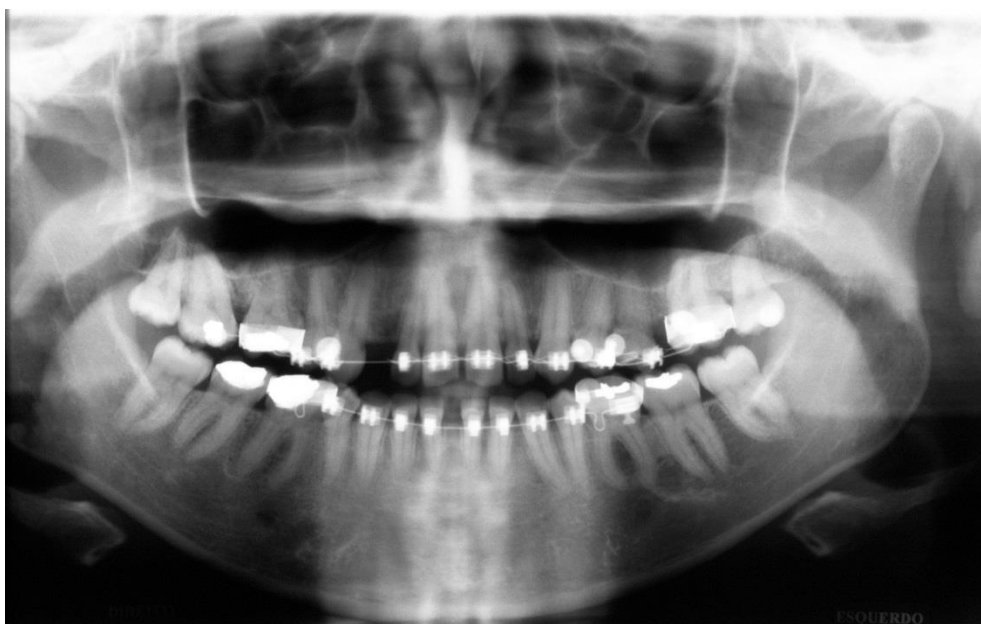**Figura 1** - Fotografias extra bucais frente e perfil. **Fonte:** Os autores.

No exame intrabucal inicial foi diagnosticado uma má oclusão de Classe II subdivisão esquerda, diastemas em ambas às arcadas, trespasse vertical de -1mm e horizontal de 1mm, biprotrusão com vestibularização excessiva dos incisivos superiores e inferiores associado a um sorriso gengivoso.

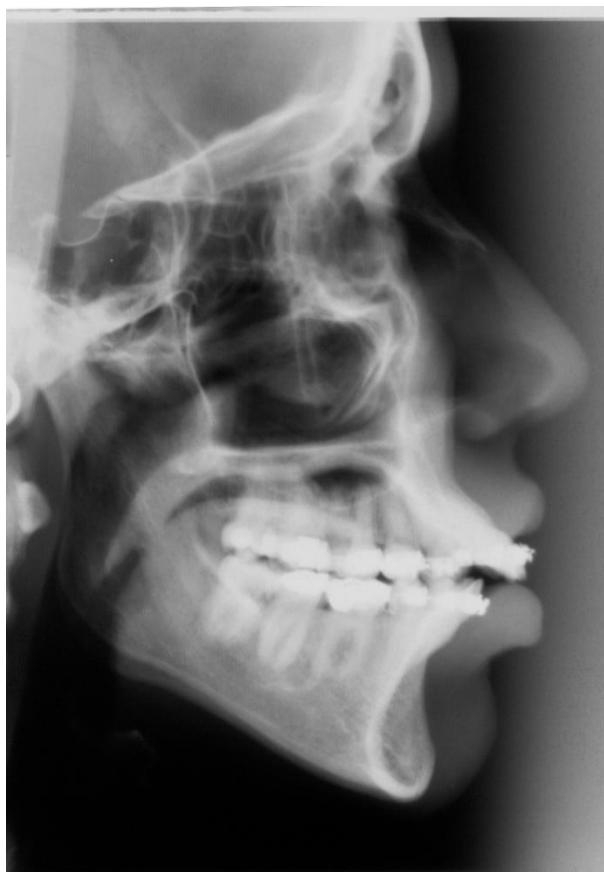

**Figura 2** – Fotografias intrabucais frente, lateral direita e esquerda. **Fonte:** Os autores.

Na análise radiográfica inicial (Figuras 3 e 4), foram observados aspectos de normalidades das estruturas dento alveolares, com ausência dos dentes 14, 26, 34 e 45, mal posicionamento radiculares dos dentes 13, 23, 24 e 25 e a presença de imagens radiopacas sugestivas de material restaurador em alguns dentes. Boas condições das estruturas adjacentes, sem presença de reabsorção radicular. (Figura 3). Identificou-se também uma vestibularização excessiva dos incisivos superiores e inferiores, falta de selamento labial e uma convexidade do perfil ósseo e tegumentar (Figura 4).



**Figura 3-** Radiografia panorâmica inicial. **Fonte:** Os autores.



**Figura 4 -** Telerradiografia inicial. **Fonte:** Os autores.

### **Possibilidades terapêuticas**

Frente ao quadro clínico apresentado, distintas possibilidades de tratamento poderiam ser seguidas para solucionar a má oclusão de Classe II

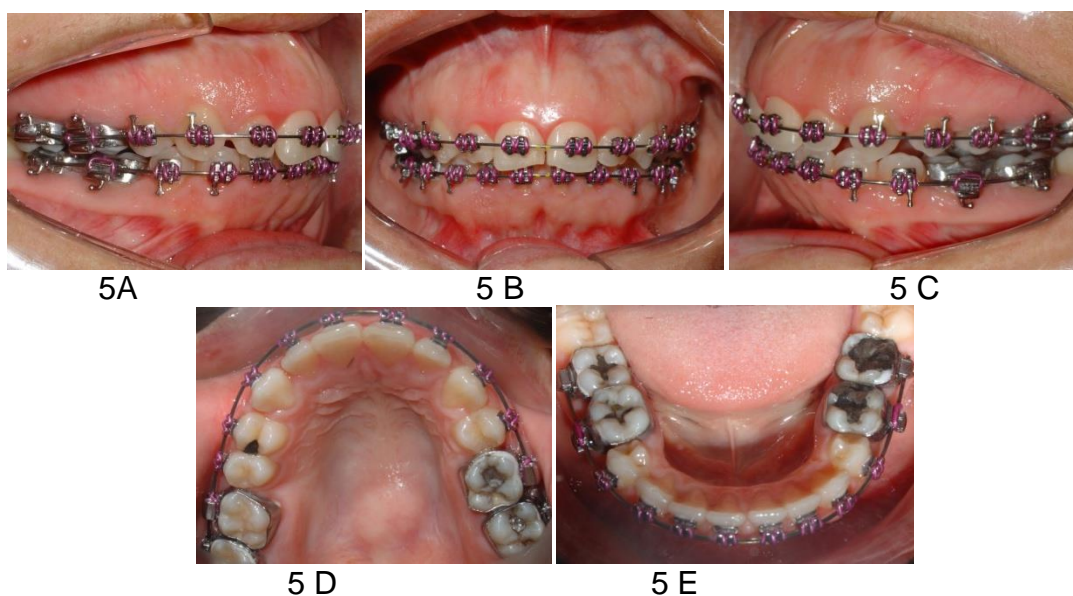
Subdivisão, dentre elas: 1 – Tratamento orto-cirúrgico; 2 – Tratamento com aparelhos funcionais; 3 - Tratamento com compensação dentoalveolar.

Após avaliação da má oclusão, e em virtude de a paciente não aceitar o procedimento cirúrgico e não estar em fase de crescimento, optou-se pelo tratamento compensatório em virtude da idade da paciente e por ela já ter iniciado um tratamento ortodôntico com extrações.

### Sequência de tratamento

Foi realizado inicialmente remoção de tártaro e profilaxia na paciente, para uma nova instalação dos acessórios ortodônticos e bandagem dos molares.

Montagem do aparelho para realização da compensação dentária utilizou-se braquetes pré-ajustados, *slot* .022”x .025” e arcos contínuos. A movimentação ortodôntica foi iniciada pelo alinhamento dos dentes com fio 0,014” NiTi, a sequência de fios foi realizada de forma a proporcionar um tratamento com grande eficiência utilizando arcos de níquel-titânio (NiTi) e Aço.

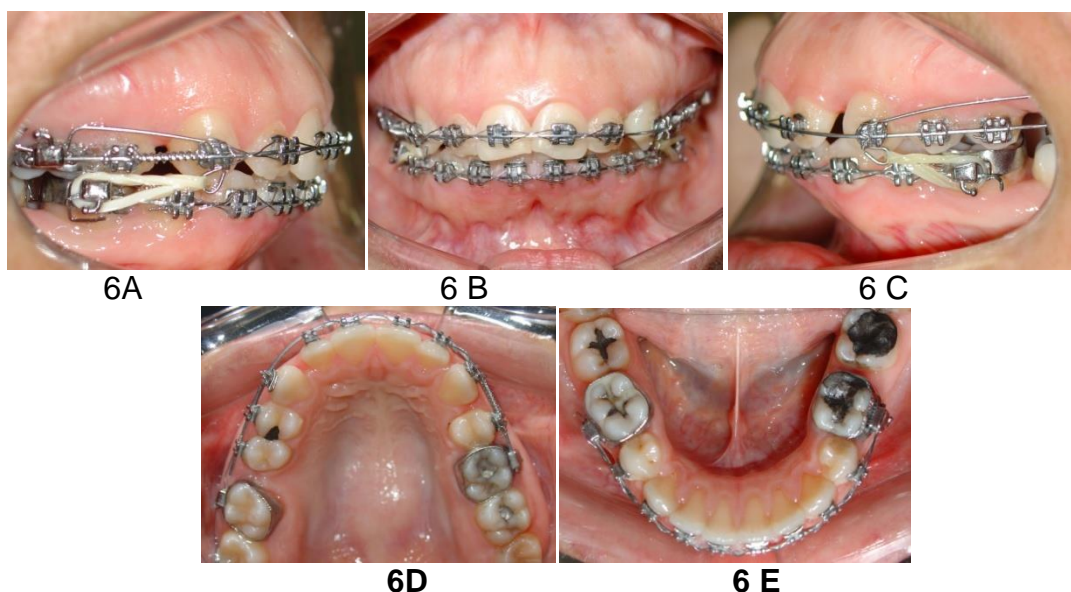


**Figura 5 – Mecânica. Fonte:** Os autores.

Utilizaram-se alças com o objetivo de exercer força mais próxima ao centro de resistência do dente, com mola para distalização do molar superior e mesialização do molar inferior para melhor correção da Classe II.

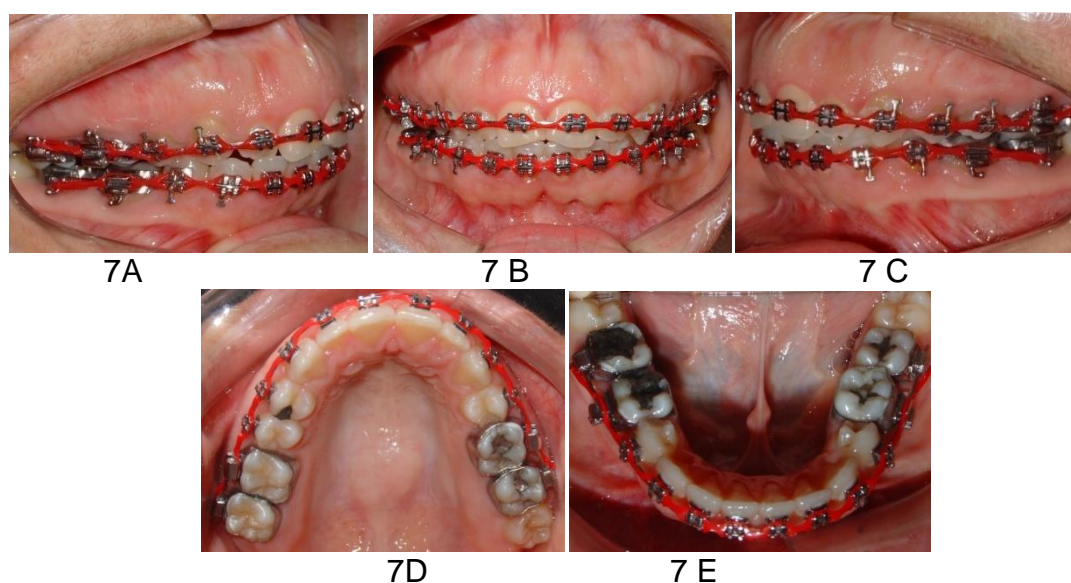
Para a correção da discrepância anteroposterior foi realizado o fechamento dos espaços e uso de elásticos intermaxilares para a correção da Classe II e da mordida aberta, com controle de torque e lingualização dos incisivos.





**Figura 6** – Fotografias do uso de elástico de Classe II associado a uma mola aberta para distalização do pré-molar e molar. **Fonte:** Os autores.

Em seguida, foi realizada a mecânica de fechamento dos espaços das extrações utilizando elástico corrente superior de molar a molar. (Figura 7).

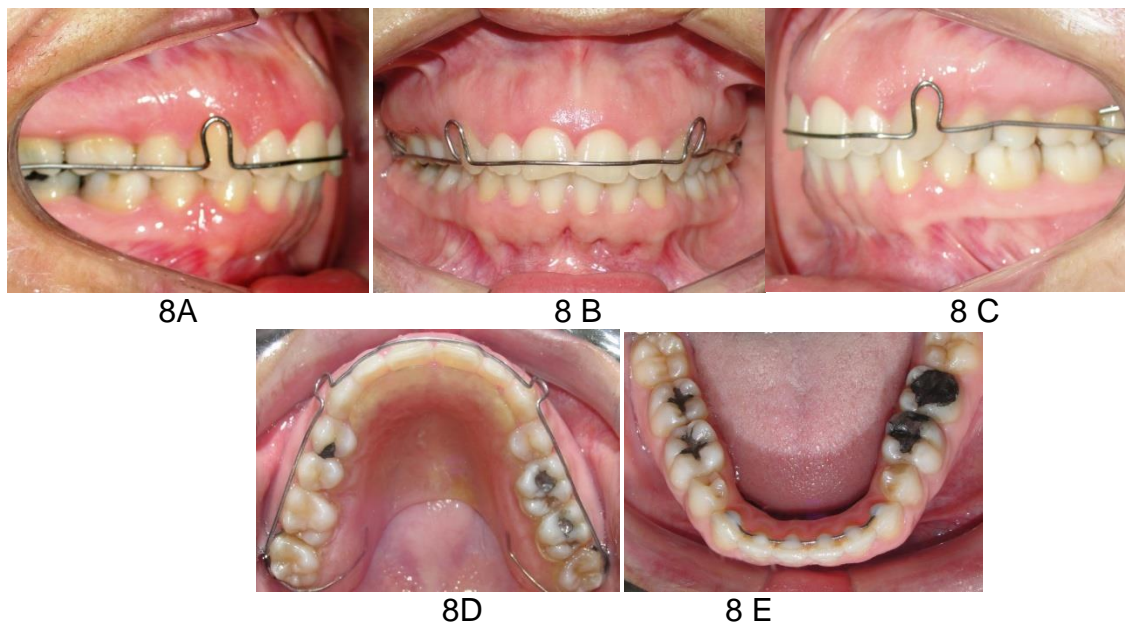


**Figura 7** – Fotografias intrabucais durante mecânica de fechamento de espaços utilizando elástico corrente. **Fonte:** Os autores.

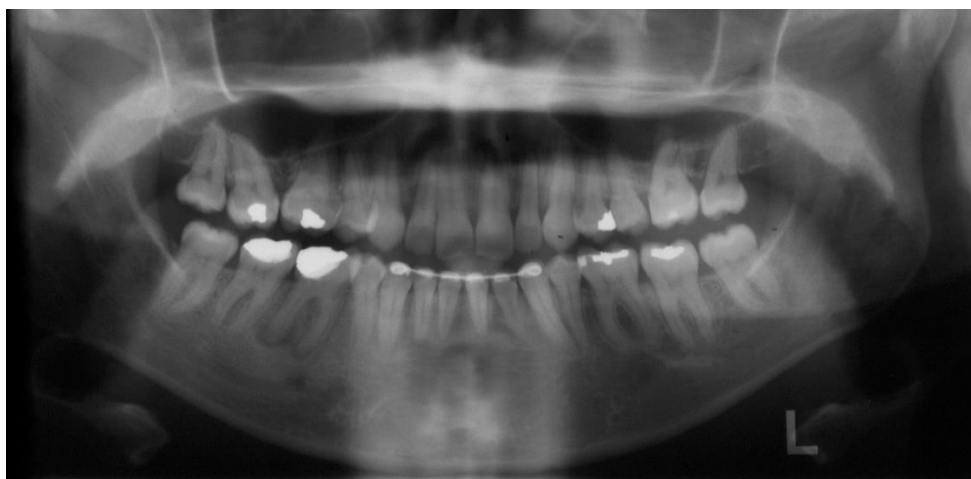Ao final do tratamento obteve-se a correção da discrepância anteroposterior e fechamento dos espaços inicialmente presentes, porém o sorriso gengivoso ainda permaneceu, visto que o tratamento não objetivou corrigir a discrepância esquelética.

Após o fechamento dos espaços das extrações, nota-se trespasse horizontal e vertical adequados, com fechamento da mordida, relação de caninos em Classe I, observação radiográfica do paralelismo das raízes (Figura

9), o aparelho foi removido (Figura 13), as contenções com placa de Hawley superior e 3X3 inferior instaladas.

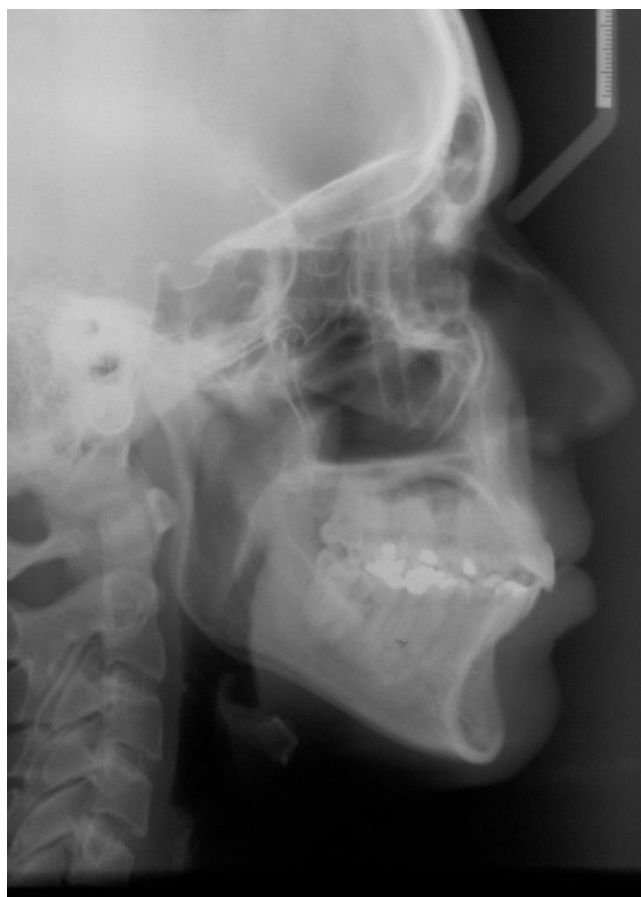

**Figura 8** – Aspectos clínicos após remoção do aparelho com contenção. **Fonte:** Os autores.




**Figura 9** - Radiografia panorâmica final. **Fonte:** Os autores.

Na radiografia panorâmica final verificou-se melhora no posicionamento das raízes e fechamento dos espaços antes existente. Presença de uma área radiolúcida indicativa de lesão periapical no dente 46, que não existia na radiografia panorâmica inicial, dessa forma a paciente foi encaminhada para avaliação e possível tratamento endodôntico.



**Figura 10** - Telerradiografia final.

Na telerradiografia final verifica-se a diminuição da vestibularização dos incisivos anteriores e a melhora no perfil da paciente, que era a sua principal queixa e a presença de selamento labial.



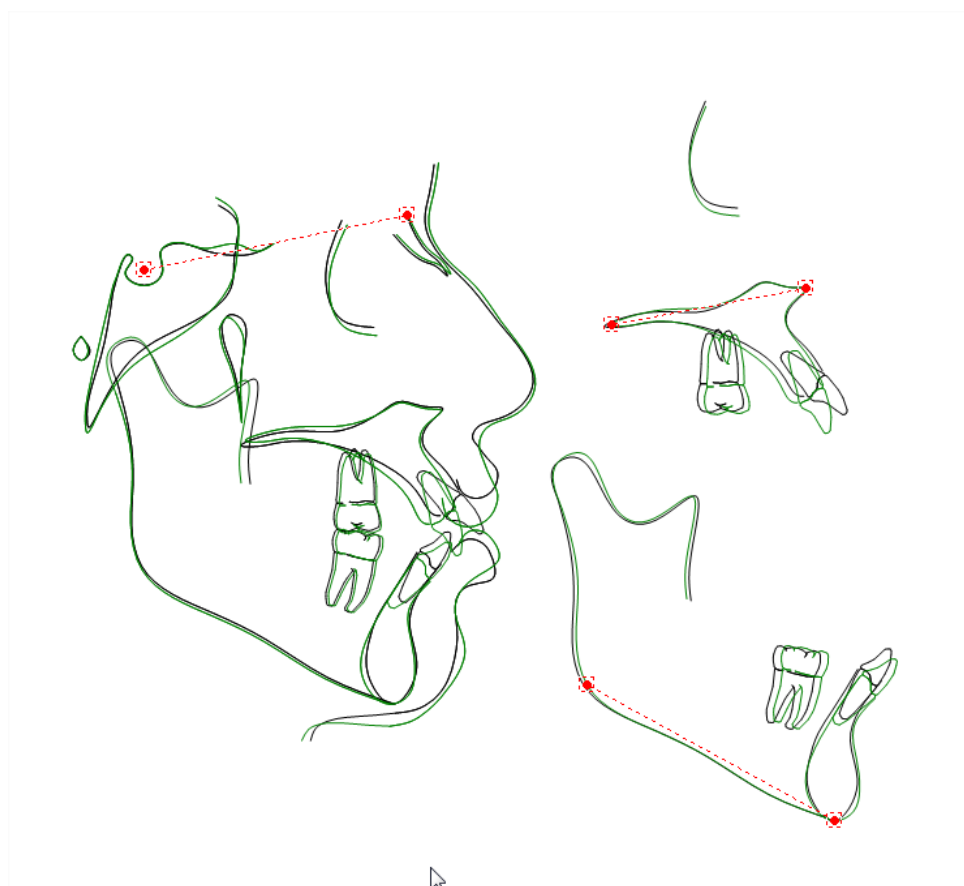
A

B

C

**Figura 11(A-C)** – Fotografia extrabucal frente com sorriso





**Figura 12** - Sobreposição de imagem inicial e final. **Fonte:** Os autores.

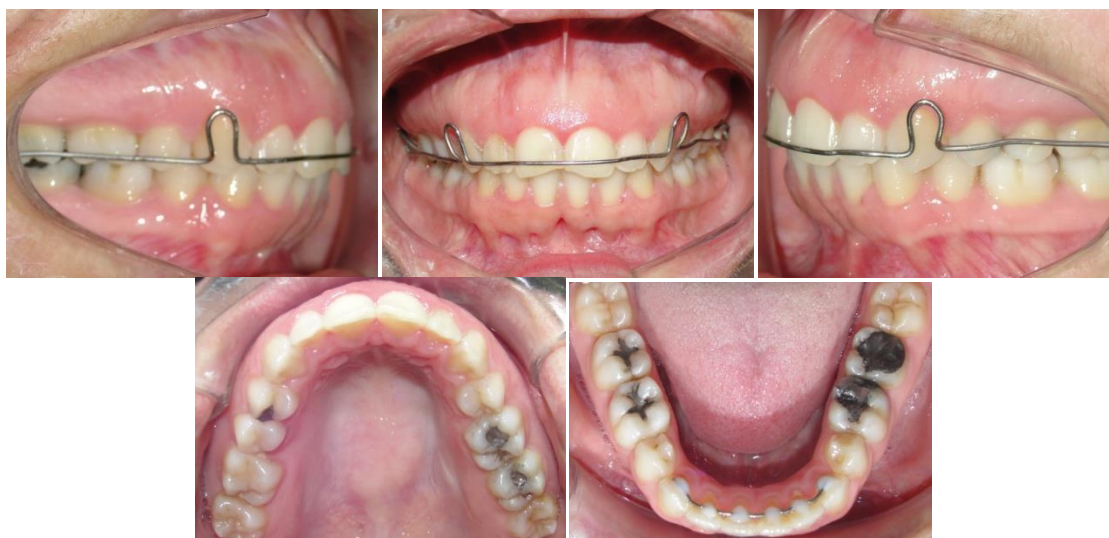**Tabela I** – Variáveis cefalométricas ao início e final do tratamento ortodôntico

ANALISE CEFALOMÉTRICA	Inicial	Final
<b>Componente Maxilar</b>		
<b>SNA (°)</b>	82.4	81.3
<b>Co-A (mm)</b>	76.8	75.9
<b>Componente Mandibular</b>		
<b>SNB (°)</b>	78.7	78.4
<b>Co-Gn (mm)</b>	110.0	111.8
<b>Relação entre Maxila e Mandíbula</b>		
<b>ANB (°)</b>	3.7	2.9
<b>Whits</b>	2.7	-4.9
<b>Padrão Facial</b>		
<b>FMA (°)</b>	30.4	28.5
<b>SN.GoGn (°)</b>	35.6	36.8
<b>AFAI (mm)</b>	73.9	73.5
<b>Componente dentoalveolar superior</b>		
<b>IS.NA (°)</b>	42.0	18.2
<b>IS-NA (mm)</b>	13.0	8.1
<b>IS-PP (mm)</b>	32.1	36.0

Componente dentoalveolar inferior		
<b>II.NB (°)</b>	35.4	44.0
<b>II - NB (mm)</b>	10.0	10.5
Relação Dentária		
<b>Relação Molar (mm)</b>	0.1	-0.7
<b>Sobressaliência (mm)</b>	8.0	2.4
<b>Sobremordida(mm)</b>	0.1	2.7
Tecidos Moles		
<b>ANL (°)</b>	92.2	109.9
<b>LS- S(mm)</b>	5.5	4.1
<b>LI- S (mm)</b>	1.4	0.8

Fonte: Os autores.

O resultado final foi uma oclusão funcional, um sorriso harmônico, porém com grande exposição gengival.



**Figura 13** – Fotografias intrabucais de controle 1 ano após remoção do aparelho. **Fonte:** Os autores.

## DISCUSSÃO

O planejamento ortodôntico varia de acordo com a natureza da má oclusão do paciente, a obtenção da estética, função, estabilidade constituem os principais objetivos do tratamento. A má oclusão de Classe II, divisão 1, apresenta diversas caracterizações (vestibularização, protrusão, overjet, entre outros.) e a determinação do planejamento mais adequado deve ser em função do problema específico do paciente. Diante de uma má oclusão com envolvimento esquelético, em pacientes que se apresentam em fase de crescimento, indica-se a utilização dos recursos ortopédicos (GIMENEZ; BERTOZ; BERTOZ, 2007).

Em jovens que apresentam discrepâncias esqueléticas, a correção apenas dentoalveolar não promove a total harmonia. Nestes casos, preconiza-se a correção precoce dos problemas esqueléticos, na fase de dentadura mista tardia, por meio de aparelhos ortopédicos. Nesta categoria, enquadra-se o aparelho de Herbst, ocluso-o-guide, ativador, twin force, extra oral Kloehn, entre outros, isso quando usado e, fase de crescimento. Mas como a paciente encontrava-se em idade adulta não havia possibilidade da correção com ortopedia, mesmo diante de tantas vantagens, visto que o uso da ortopedia corrigiria a discrepância esquelética, e como houve recusa diante do tratamento orto-cirúrgico, a opção viável e mais eficaz são as extrações de dentes (HENRIQUES et al., 2003; MARTINS et al., 2004; NAHÁS et al., 2008; REGO et al., 2005).

O controle da dimensão vertical é de grande importância na correção da Classe II, pois contribuirá para obtenção de resultado efetivo na posição mandibular no sentido anteroposterior (FILHO; LIMA; RUELLAS, 2003; FREITAS et al., 2003).

Sendo a forma de tratamento muito empregada para Classe II em pacientes adultos as extrações de dentes para retrair lábios proeminentes. Alguns autores questionaram a extração de pré-molares, pois esta conduziria a uma resposta facial indesejada (BRANT; SIQUEIRA, 2006; OLIVEIRA et al., 2008).

A Classe II com protrusão bialveolar é tratada com extração de 2 pré-molares superiores em alguns casos 2 pré-molares inferiores, e retração dos dentes anteriores. O movimento distal dos molares superiores é frequentemente utilizado na correção da má oclusão de Classe II, no entanto, o movimento distal dos molares tem sido considerado como um dos mais difíceis problemas biomecânicos para alcançar os objetivos de tratamento na clínica ortodôntica, uma vez que a distalização do molar foi alcançada, e a distalização dos dentes anteriores sem perda de ancoragem molar é um desafio (CHAE, 2012; OLIVEIRA et al., 2008; PATEL et al., 2004).

A partir da avaliação das análises comparativas inicial e final das variáveis, observa-se uma retrusão satisfatória da maxila e da mandíbula em relação à base do crânio. Quanto à movimentação dentária, nota-se a lingualização dos incisivos superiores de 23,8 graus e retrusão de 4,9 mm, além da retrusão de 1,4 mm dos lábios superiores. Diante dessas informações, é possível afirmar que grande parte do problema foi solucionada apenas pela lingualização dos dentes, responsável por promover grande melhora no perfil da paciente, solucionando, portanto, sua queixa.

Obteve-se como resultado deste tratamento, a melhora da sobremordida e a sobressaliência, obtendo-se ao final um trespasse vertical de e horizontal.

Os resultados encontrados são condizentes com o da literatura sendo o plano de tratamento escolhido favorável para o tratamento da má oclusão apresentada (VALARELLI et al., 2013).

## CONCLUSÃO

A realização de extrações para o tratamento da biprotrusão e o tratamento da Classe II revelou-se viável para a estabilização do problema tratado no caso clínico, uma vez considerada a melhoria estética e de função da paciente, levando-a a apresentar harmonia facial, caso seja esta a única queixa apresentada pelo paciente.

## REFERÊNCIAS

- BRANT, J.C.O.; SIQUEIRA, V.C.V. Alterações no perfil facial tegumentar, avaliadas em jovens com Classe II, 1ª divisão, após o tratamento ortodôntico. **R Dental Press Ortodon Ortop Facial**, v.11, n.2, p.93-102, 2006.
- CHAE, J. Treatment of Class II malocclusion with bialveolar protrusion by means of unusual extractions and anchorage mini-implant. **Dental Press J Orthod**, v.17, p.165-77, 2012.
- FILHO, R.M.A.; LIMA, A.L.; RUELLAS, A.C.O. Estudo Longitudinal das Alterações no Ângulo ANB em Pacientes Classe II Esquelética, tratados com Aparelho Extra-Oral de Kloehn. **R Dental Press Ortodon Ortop Facial**, v.8, n.2, p.21-9, 2003.
- FREITAS, M.R. et al. Um Tratamento Simplificado para Correção da Má Oclusão de Classe II, Divisão 1 com Mordida Aberta: Relato de um Caso Clínico. **R Dental Press Ortodon Ortop Facial**, v.8, n.3, p.93-100, 2003.
- GIMENEZ, C.M.M.; BERTOZ, A.P.; BERTOZ, F.A. Tratamento da má oclusão de Classe II, divisão 1 de Angle, com protrusão maxilar utilizando-se recursos ortopédicos. **R Dental Press Ortodon Ortop Facial**, v.12, n.6, p.85-100, 2007.
- HENRIQUES, J.F.C. et al. Controle da dimensão vertical com o aparelho removível conjugado à ancoragem extrabucal no tratamento da Classe II, 1ª divisão. **R Clín Ortodon Dental Press**, v.2, n.4, p.53-64, 2003.
- JANSON, G. et al. Alignment stability in Class II malocclusion treated with 2- and 4-premolar extraction protocols. **American Journal of Orthodontics and Dentofacial Orthopedics**, v.130, n.2, p.189-95, 2006.
- MARTINS, L.P. et al. Avaliação cefalométrica do tratamento da Classe II, divisão 1, de Angle com os aparelhos extrabucal de Kloehn e fixo edgewise: Influência do padrão facial. **R Dental Press Ortodon Ortop Facial**, v.9, n.3, p.91-109, 2004.
- NAHÁS, A.C.R. et al. Estudo cefalométrico das alterações dento-esqueléticas da má oclusão de Classe II, divisão 1 tratada com o aparelho de Herbst com cantiléver. **R Dental Press Ortodon Ortop Facial**, v.13, n.1, p.124-40, 2008.



OLIVEIRA, G.F. et al. Alterações dento-esqueléticas e do perfil facial em pacientes tratados ortodonticamente com extração de quatro primeiros pré-molares. **R Dental Press Ortodon Ortop Facial**, v.13, n.2, p.105-14, 2008.

PATEL, M.P. et al. Tratamento da maloclusão de Classe II - parte 1: distalização e contenção dos molares superiores. **Revista da Associação Paulista de Especialistas em Ortodontia - Ortopedia Facial**, v.2, n.4, p.172-7, 2004.

REGO, M.V.N.N. et al. Estudo cefalométrico do tratamento precoce da má oclusão de Classe II, 1ª divisão, com o aparelho Herbst: alterações esqueléticas sagitais. **R Dental Press Ortodon Ortop Facial**, v.10, n.6, p.120-40, 2005.

VALARELLI, F.P. et al. Extrações estratégicas de segundos pré-molares superiores na má-oclusão de Classe II. **OrtodontiaSPO**, p.509-16, 2013.