

CLAREAMENTO DENTAL COMO APRIMORAMENTO ESTÉTICO DO SORRISO

WHITENING DENTAL AS A SMILE AESTHETICS IMPROVEMENT

RODRIGO LORENZI **POLUHA**^{1*}, CLÓVIS LAMARTINE DE MORAES **MELO NETO**¹, BRUNA MILHOMENS DE **SOUSA**¹, LUISA MOURA **FIALHO**², NATÁLIA MIWA **YOSHIDA**¹, SILVIA SBEGHEN **SÁBIO**³

1. Cirurgião Dentista; Mestrando Odontologia Integrada da Universidade Estadual de Maringá; 2. Cirurgiã Dentista graduada pela Universidade Federal do Maranhão; 3. Professora Adjunta – Departamento de Odontologia – Universidade Estadual de Maringá.

* Departamento de Odontologia - Universidade Estadual de Maringá. Avenida Mandacarú, nº 1.550. Vila Santa Izabel. Maringá, Paraná, Brasil. CEP: 87.080-000. rodrigopoluha@gmail.com

Recebido em 03/02/2016; Aceito para publicação em 19/05/2016

RESUMO

A demanda pela máxima estética ocasiona uma crescente busca por procedimentos odontológicos capazes de prover um sorriso harmônico e com dentes claros. Nesse cenário, os procedimentos de clareamento são uma opção válida e segura. O presente trabalho objetiva expor um caso de clínico no qual foi empregado a terapêutica de clareamento em sessão única. Após a consulta na qual se fez uso de peróxido de hidrogênio a 35% como agente clareador, juntamente com condicionamento ácido prévio da estrutura dental e laser, o resultado alcançou o sucesso clínico e o aprimoramento estético almejado pela paciente.

PALAVRAS-CHAVE: Clareamento dental, peróxido de hidrogênio, laser.

ABSTRACT

The demand for the maximum aesthetic causes a growing search for dental procedures capable of providing a harmonious smile and white teeth. In this scenario, whitening procedures are valid and safe option. This paper aims to present a clinical case in which it was used the whitening therapy in a single session. After the consultation in which it made use of hydrogen peroxide to 35% as a bleaching agent, acid etching of dental structure and laser, the result has obtained the clinical success and the enhanced aesthetics desired by the patient.

KEYWORDS: Dental Bleaching, hydrogen peroxide, lasers.

1. INTRODUÇÃO

Nos dias atuais há uma busca constante pela máxima estética, no qual se exige um sorriso com dentes claros. Esse cenário acarreta um aumento na odontologia por

procedimentos capazes de prover tais resultados. Dentre as opções terapêuticas, o clareamento dental constitui uma alternativa eficaz para maximizar a estética e manter conceitos de atuação minimamente invasiva (Burrows, 2009).

A etiologia da cor dos dentes pode ser agrupada em dois segmentos: relacionada a fatores extrínsecos decorrentes do manchamento superficial dos dentes em virtude do consumo abusivo de bebidas e alimentos ricos em corantes, fumo, entre outros; decorrentes de condições intrínsecas, incorporadas diretamente a estrutura do dente (Zhang et al., 2016).

A terapêutica clareadora para os dentes vitais pode ser realizada através da técnica supervisionada caseira ou pelo clareamento de consultório. Este último propicia resultados mais rápidos, otimização da área de ação do produto, com menor contato deste com a mucosa e uma redução do tempo total de tratamento, uma vez que é passível ser realizado em uma única consulta (Conceição, 2000; Luk et al., 2004). O presente trabalho objetiva expor um caso de clínico no qual foi empregado a terapêutica de clareamento de consultório em sessão única.

2. RELATO DE CASO

Paciente de 24 anos, gênero feminino, modelo, procurou a clínica odontológica de Universidade Estadual de Maringá, queixando da cor dos dentes de ambas arcadas, solicitando um tratamento eficaz e rápido, devido a demanda estética necessária para compromissos no dia subsequente. Na anamnese foi negado o uso de medicamentos, bem como a ingestão frequente de substâncias com corantes ou ácidas. Nos exames clínico e radiográfico foram verificadas ausência de lesões cariosas, abfrações, ressesões consideráveis, alterações periapicais, bolsas periodontais ou sangramento a sondagem. A pa-

ciente relatou não apresentar sensibilidade dentária espontânea ou decorrente da aplicação de jato de ar ou ao exame de percussão, bem como negou a realização anterior de qualquer modalidade clareadora. Diante da normalidade clínica constatada e do caráter urgêncial, foi proposta a realização de clareamento dentário de consultório em sessão única, com peróxido de hidrogênio a 35%, com o uso de luz coadjuvante (Figura 1).

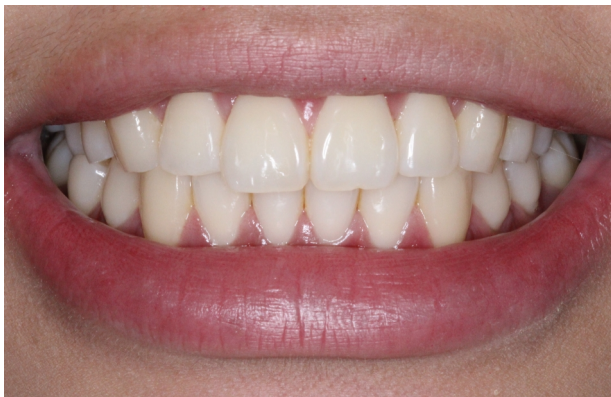

Figura 1. Sorriso Inicial.

As etapas clínicas foram realizadas com afastador labial Expandex (Indusbello, Londrina/PR) para proteção dos lábios e bochechas e com o auxílio de um sugador de saliva de alta potência. Inicialmente determinou-se a cor dos dentes, com a escala visual Esthet-X (Dentsply, Petrópolis/RJ). Os incisivos centrais superiores apresentaram coloração A2 e os caninos A3, as alterações de tonalidade dos elementos foram atribuídas principalmente aos fatores extrínsecos (Figura 2).

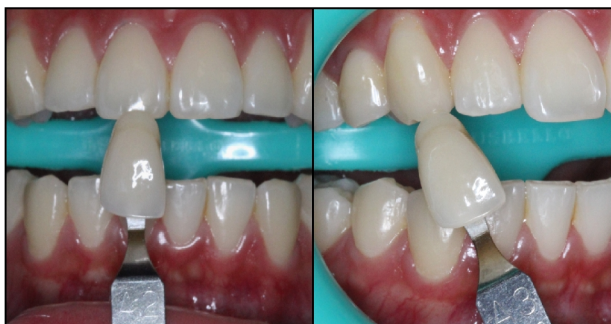

Figura 2. Escala de cor inicial.

Procedeu-se então uma profilaxia com pedra pomes misturada a água e escova robinson acoplada em baixa rotação. O contorno gengival das áreas de trabalho correspondente aos dentes 14 ao 24 e do 44 ao 34 foram isolados com uma barreira fotopolimerizável (Total Blanc Office Protetor Gengival, DFL, Rio de Janeiro/RJ), para proteger e evitar danos aos tecidos moles.

Os dentes de trabalho superiores foram submetidos ao condicionamento de esmalte com ácido fosfórico a 37% durante 15 segundos. Após a remoção do ácido, lavagem por 01 minuto e secagem dos elementos, reali-

zou-se a manipulação do gel clareador, com o uso das seringas acopladas do Peróxido de Hidrogênio a 35% e Espessante (Total Blanc Office 35%, DFL, Rio de Janeiro/RJ). Quando homogeneizado, uma camada de gel com 1 mm de espessura foi cuidadosamente aplicada sobre a superfície vestibular dos dentes, evitando-se total contato com os tecidos moles. O conjunto foi então fototivado por 03 vezes, durante 03 minutos com intervalo de 01 minuto, com uso de laser (Whitening Lase II, DMC, Florida/USA), seguindo a irradiância recomendada pelo fabricante de 350 mW/cm². Em seguida, removeu-se o agente clareador dos dentes superiores que foram então hidratados. Após um intervalo de 15 minutos, o processo se repetiu no arco inferior (Figuras 3 a 8).

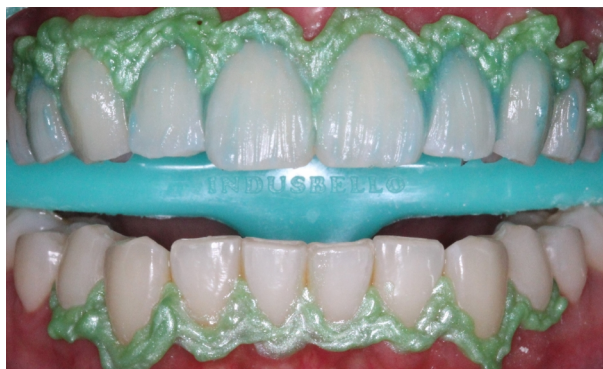

Figura 3. Condicionamento ácido dos elementos superiores.

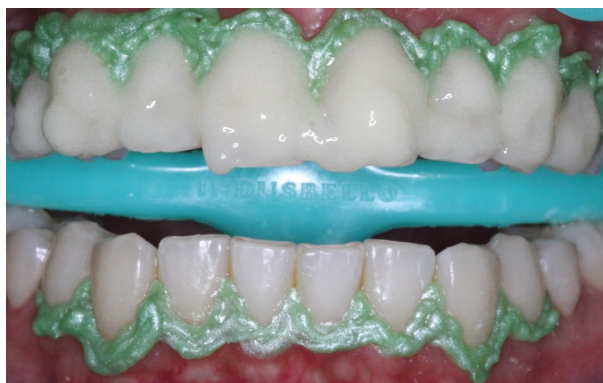

Figura 4. Agente clareador nos elementos superiores.

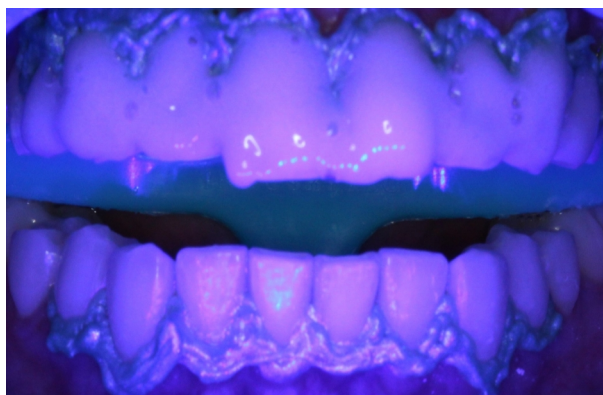


Figura 5. Ativação do Laser sobre o gel superior.

Concluída a primeira aplicação em ambas arcadas, o gel foi por mais duas vezes sobreposto, mas desta vez em todos os dentes de trabalho simultaneamente. Os procedimentos de fotoativação, remoção, hidratação e o intervalo entre as aplicações, foram executados igualmente as etapas anteriores (Figuras 9 e 10).

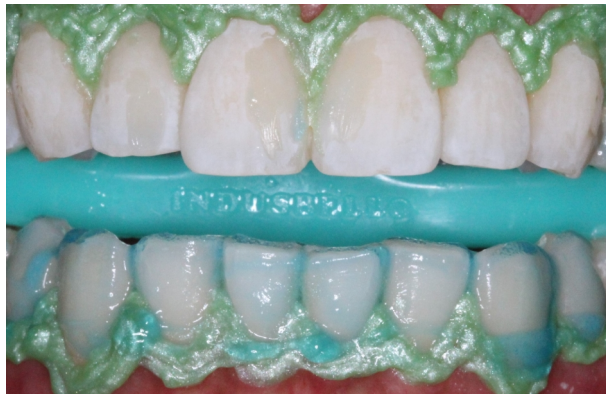

Figura 6. Condicionamento ácido dos elementos inferiores.

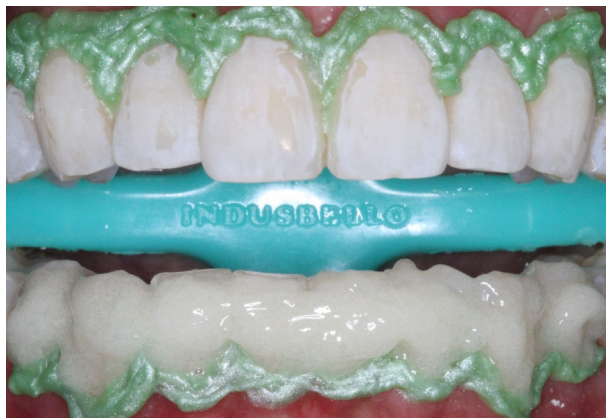

Figura 7. Agente clareador nos elementos inferiores.

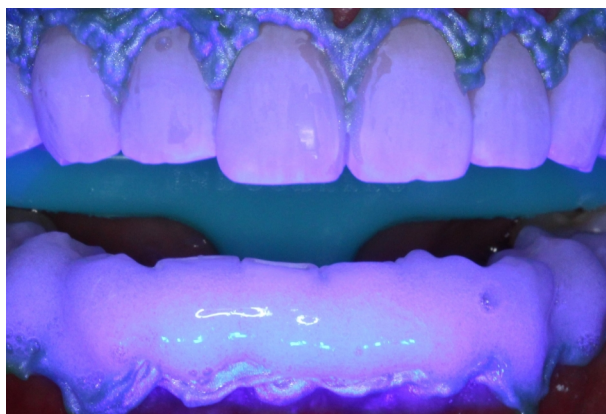

Figura 8. Ativação do Laser sobre o gel inferior.

Finalizada a etapa clareadora, as barreiras de proteção gengival foram removidas e sobre os dentes foram aplicados um agente dessensibilizante por 5 minutos

(Total Blanc Office Dessensibilizante, DFL, Rio de Janeiro/RJ). Em seguida, poliu-se as superfícies vestibulares dos dentes utilizando o disco de feltro e pasta de polimento (Diamond Excel e Diamond Pro, FGM, Joinville/SC).

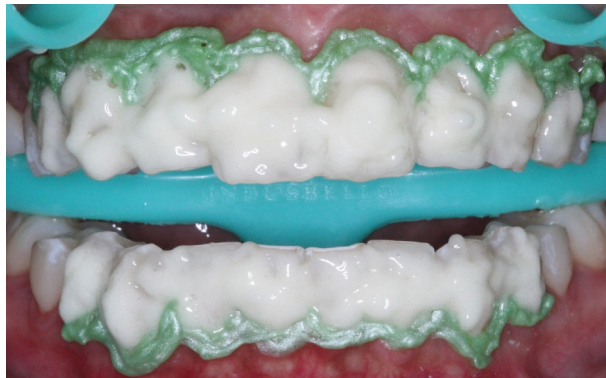

Figura 9. Agente clareador em todos os elementos.

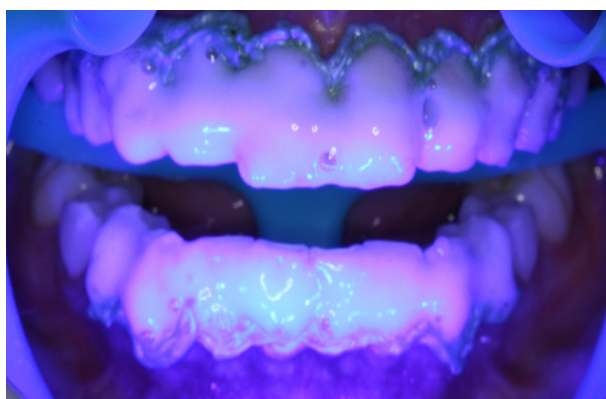

Figura 10. Ativação do Laser sobre o gel clareador.

Concluídos todos os procedimentos, foi realizada uma nova seleção de cor, com a mesma escala, na qual os dentes de referência, incisivo central superior e canino superior apresentaram cor A1, constatando-se a efetividade imediata do clareamento (Figuras 11 e 12). Embora durante todas as etapas clínicas a paciente não tenha qualquer sensibilidade, juntamente com as orientações verbais e escritas de cuidados gerais com o tratamento, foi prescrito um bochecho diário com fluoreto de sódio a 0,025% por 30 dias.

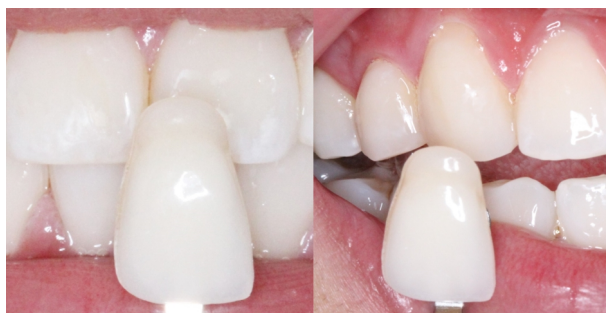

Figura 11. Escala de cor final.

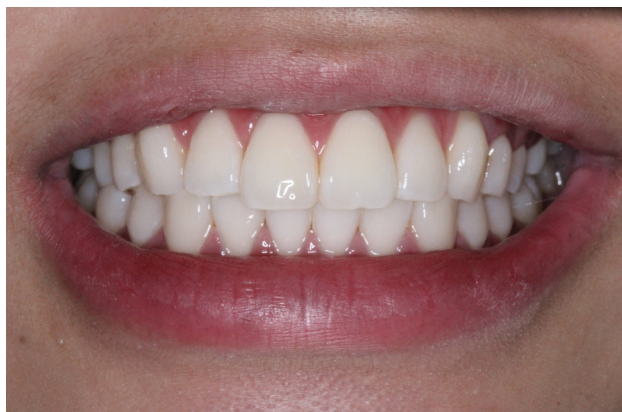

Figura 12. Sorriso final.

3. DISCUSSÃO

O crescimento da valorização da imagem pessoal, da apresentação de um sorriso harmônico com dentes alinhados e claros, incentivou a odontologia a desenvolver procedimentos estéticos. Dentre estes, se destaca o clareamento dental como uma opção rápida, conservadora e uma das modalidades terapêuticas mais requisitadas pelos pacientes para a resolução do escurecimento dental (Reis *et al.*, 2011; Montenegro-Arana *et al.*, 2016).

A cor dos dentes é influenciada por fatores de caráter intrínsecos, como à dispersão e absorção da luz pelo esmalte e dentina; e extrínsecos, relacionados à absorção de íons ferro, substâncias contendo corantes. O conhecimento desses itens é fundamental durante a realização do exame clínico, bem como para a determinação da causa das alterações da cor dos elementos dentais. No presente caso, a cor inicial dos elementos foi relacionada principalmente aos fatores extrínsecos, decorrentes do consumo de substâncias com corantes, embora não frequentes (Nakonieczna-Rudnicka *et al.*, 2015; Sulieman *et al.*, 2004; Baratieri *et al.*, 1993)

Embora a avaliação mais precisa da cor seja através de espectrofotômetro, no presente trabalho as mensurações antes e após o tratamento foram feitas de forma visual, por uso de uma escala. A literatura comunga com a validação dessa forma de avaliação, uma vez que as alterações de cor providas do clareamento são facilmente perceptíveis ao olho humano (Bruzell *et al.*, 2009; Catalayud *et al.*, 2010).

O clareamento dental ocorre pela reação de oxidação dos peróxidos quando em contato com a superfície dental liberando radicais livres. Estes radicais penetram nas estruturas dentais, quebrando moléculas largamente pigmentadas em moléculas menores e menos pigmentadas, através da oxidação e redução das mesmas. As moléculas largamente pigmentadas refletem um comprimento de onda luminoso específico e são responsáveis pela cor da mancha no esmalte (Carvalho *et al.*, 2008). Essa penetração ocorre devido à permeabilidade das estruturas dentais, ao baixo peso molecular dos agentes

clareadores e pela capacidade que possuem de desnaturar as proteínas, aumentando a movimentação de íons pelo esmalte e dentina (Haywood, 1992)

Entre os agentes clareadores atualmente utilizados, foi feito uso de um a base de peróxido de hidrogênio, cuja molécula é extremamente instável, o que favorece sua dissociação e formação de radicais quando em contato com os fluídos orgânicos (Travassos *et al.*, 2010). O peróxido de hidrogênio apresenta sua segurança bem descrita em literatura, sendo os efeitos deletérios em esmalte e dentina não são clinicamente significantes (Joiner, 2007; Rezende *et al.*, 2016).

Desde o início da prática do clareamento em consultório, a técnica tem sofrido diversas modificações em seus protocolos de tempo e materiais de uso. Uma das variações inclui o ataque ácido da superfície vestibular dos dentes com ácido fosfórico a 37%, por 15 segundos previamente ao agente clareador. Esta etapa tem por finalidade remover a camada aprismática e promover porosidades na superfície do esmalte, facilitando a penetração do agente clareador em maior profundidade funcionando, portanto, como um acelerador do processo de clareamento (Mondelli *et al.*, 2009).

A literatura ressalta que o condicionamento ácido prévio é válido e viabiliza a obtenção de melhores resultados no clareamento realizado em uma única sessão (Mondelli *et al.*, 2002). Como no presente caso, devido as características do trabalho da paciente, havia uma urgência pelo resultado e o tempo disponível era de apenas uma consulta, essa opção foi agregada a técnica.

Além do condicionamento, a busca por acelerar a reação de clareamento levou a utilização de fontes de calor, obtidas através do uso de luz. Quando esta é projetada sobre o gel clareador parte dessa energia é refletida ou transmitida e, uma fração desta é absorvida e convertida em calor, que aumenta a temperatura do peróxido de hidrogênio, catalisando sua quebra em múltiplos radicais hidroxilas e subsequentemente promovendo um clareamento mais rápido (Tavares *et al.*, 2003; Buchalla *et al.*, 2007; Ajcharanukul *et al.*, 2015). Esse aumento mínimo de temperatura não gera danos ao tecido pulpar, pois aquece o produto e não a estrutura dental (Mondelli *et al.*, 2003).

Embora o clareamento seja considerado minimamente invasivo, e a paciente em questão não tenha histórico de sensibilidade ou sentiu qualquer desconforto durante a consulta, a literatura válida o uso de bochecho com flúor, como medida adicional para a prevenção do quadro (Almeida *et al.*, 2011; Franco *et al.*, 2014).

4. CONCLUSÃO

Baseado no acima exposto, conclui-se que para o presente caso, o uso do clareamento de consultório em sessão única foi válido eficaz para atingir a satisfação e o resultado estético almejado pela paciente.

REFERÊNCIAS

- [1] BURROWS S. A review of the safety of tooth bleaching. *Dent Update* 2009;36(10):604-612.
- [2] ZHANG B, HUO SB, LIU SY. A review of the effect of tooth bleaching agents on oral microbes. *Zhonghua Kou Qiang Yi Xue Za Zhi*. 2016; 51(2):114-118.
- [3] CONCEIÇÃO EN. *Dentística: saúde e estética*. Porto Alegre, Artes Médicas Sul; 2000.
- [4] LUK K, TAM L, HUBERT M. Effect of light energy on peroxide tooth bleaching. *J Am Dent Assoc*. 2004; 135: 194-201.
- [5] REIS A, TAY LY, HERRERA DR, KOSSATZ S, LOGUÉRCIO AD. Clinical effects of prolonged application time of an in-office bleaching gel. *Oper Dent*. 2011; 36 (6): 590-96.
- [6] MONTENEGRO-ARANA A, ARANA-GORDILLO LA, FARANA D, ET AL. Randomized Double-blind Clinical Trial of Bleaching Products in Patients Wearing Orthodontic Devices. *Oper Dent*. 2016; 26: 15-240.
- [7] NAKONIECZNA-RUDNICKA M, BACHANEK T, MADEJCZYKI M, GRAJEWSKAI I, KOBYLECKA E. Teeth whitening versus the influence of extrinsic factors on teeth stains. *Przegl Lek*. 2015;72(3):126-30.
- [8] SULIEMAN, M.; ADDY, M.; MACDONALD, E; REES, J. S. A safety study *in vitro* for the effects of an in-office bleaching system on the integrity of enamel. *J Dent*. 2004; 32: 581-90.
- [9] BARATIERI LN, JUNIOR SM, ANDRADA MAC, VIEIRA LCC. *Clareamento dental*. 1.ed. São Paulo: Livraria Santos. 1993; 4-7.
- [10] BRUZELL, E. M.; JOHNSEN, B.; AALERUD, T. M.; DAHL, J. E.; CHRISTENSEN, T. *In vitro* efficacy and risk for adverse effects of light-assisted tooth bleaching. *Photochem Photobio. Sci*. 2009; 8: 377-85.
- [11] CATALAYUD, J. O.; CATALAYUD, C. O; ZAC-CAGNINI, A. O.; BOX, M. J. C. Clinical efficacy of a bleaching system based on hydrogen peroxide with or without light activation. *Eur J Esthet Dent*. 2010; 5(2): 216-224.
- [12] CARVALHO NR, BRASIL CMV, MOTTA CCBO, TEIXEIRA HM, BEATRICE LCS, NASCIMENTO ABL. Clareamento caseiro supervisionado: revisão de literatura. *Int J Dent*. 2008;7(3):178-83
- [13] HAYWOOD, V. B. History, safety, and effectiveness of current bleaching techniques and applications of the nightguard vital bleaching technique. *Quintessence Int*. 1992; 23: 471-488.
- [14] TRAVASSOS, A. C.; TORRES, C. R. G.; BORGES, A. B.; BARCELLOS, D. C. *In vitro* assessment of chemical activation efficiency during in-office dental bleaching. *Oper Dent*. 2010; 35(3): 287-294.
- [15] JOINER, A. Review of the effects of peroxide on enamel and dentine properties. *J Dent*. 2007; 35(12): 889-896.
- [16] REZENDE M, FERRI L, KOSSATZ S, LOGUÉRCIO AD, REIS A. Combined Bleaching Technique Using Low and High Hydrogen Peroxide In-Office Bleaching Gel. *Oper Dent*. 2016.
- [17] MONDELLI, R. F. L.; ALMEIDA, C. M.; TOLEDO, F. L.; FREITAS, C. A.; ISHIKIRIAMA, S. K. Clareação de dentes polpados em consultório com e sem condicionamento ácido prévio de esmalte: relato de caso clínico. *Dent Press Estet*. 2009; 6(2): 42-51.
- [18] MONDELLI, R. F. L.; OLTRAMARI, P. V. P.; D'APLINO, P. H. P. Clareamento externo em dentes com calcificação distrófica. *J Bras Clin Odonto Int*. 2002; 6(34): 285-90.
- [19] TAVARES, M. et al. Light augments tooth whitening with peroxide. *J Am Dent Assoc*. 2003; 134(2): 167-75.
- [20] BUCHALLA, W; ATTIN, T. External bleaching therapy with activation by heat, light or laser- a systematic review. *Dent Mat*. 2007; 23: 586-96.
- [21] AJCHARANUKUL O, MATTHEWS B. Effects of bleaching on laser Doppler blood-flow signals recorded from human teeth *in vitro*. *Arch Oral Biol*. 2015; 60(10):1471-3.
- [22] MONDELLI, R. F. L. Clareamento de dentes polpados: técnicas e equipamentos. *Rev Odont Biodonto*. 2003; 1(1): 10-71.
- [23] ALMEIDA CM, MONDELLI RFL, TOLEDO FL, FREITAS CA, ISHIKIRIAMA SK, PEREIRA JC. Sensibilidade pós clareamento: Porque ocorre e como preveni-la. *Rev. Dental Press Estét*. 2011; 8:108-15.
- [24] FRANCO LM, BRISO AL, DOS SANTOS PH, SUNDFELD RH, MACHADO LS, NETO DS. An effective external bleaching technique. *Dent Today*. 2014; 33(5):156-7.